

Spedizione in abbonamento postale
Art. 2, comma 20/c, legge 662/96 - Fil. di Potenza

REPUBBLICA ITALIANA

BOLLETTINO UFFICIALE

DELLA REGIONE DELL'UMBRIA



PARTI PRIMA e SECONDA

PERUGIA - 27 dicembre 2006

*Prezzo € 5,10
(IVA compresa)*

DIREZIONE REDAZIONE E AMMINISTRAZIONE PRESSO PRESIDENZA DELLA GIUNTA REGIONALE - P E R U G I A

PARTE PRIMA

Sezione II

ATTI DELLA REGIONE

DELIBERAZIONE DELLA GIUNTA REGIONALE 22 novembre 2006, n. 1996.

Nuovo protocollo diagnostico terapeutico dello screening per la prevenzione del cervicocarcinoma uterino in Umbria.

PARTE PRIMA

Sezione II

ATTI DELLA REGIONE

DELIBERAZIONE DELLA GIUNTA REGIONALE
22 novembre 2006, n. 1996.

Nuovo protocollo diagnostico terapeutico dello screening per la prevenzione del cervicocarcinoma uterino in Umbria.

LA GIUNTA REGIONALE

Visto il documento istruttorio concernente l'argomento in oggetto e la conseguente proposta del direttore regionale alla sanità e servizi sociali;

Preso atto, ai sensi dell'art. 21 del regolamento interno di questa Giunta:

a) del parere di regolarità tecnico-amministrativa e della dichiarazione che l'atto non comporta impegno di spesa resi dal dirigente di Servizio competente, ai sensi dell'art. 21, c. 3 e 4, del regolamento interno;

b) del parere di legittimità espresso dal direttore;

Vista la legge regionale 22 aprile 1997, n. 15 e la normativa attuativa della stessa;

Visto il regolamento interno di questa Giunta;

Visto il Piano sanitario regionale 2003-2005 «Produrre promozione, prevenzione ed attività di iniziative» al cap. 7.2 - C.4.2) «Screening citologico»;

A voti unanimi espressi nei modi di legge,

delibera:

1. di fare proprio il documento istruttorio e la conseguente proposta del direttore, corredati dai pareri di cui all'art. 21 del regolamento interno della Giunta, nonché l'allegato «Protocollo diagnostico terapeutico dello screening per la prevenzione del cervicocarcinoma uterino in Umbria» che diventa parte integrante e sostanziale del presente atto, rinviando alle motivazioni in essi contenute;

2. di approvare il documento allegato «Protocollo diagnostico terapeutico dello screening per la prevenzione del cervicocarcinoma uterino in Umbria», relativo alla regolamentazione del nuovo percorso diagnostico e terapeutico;

3. di trasmetterlo alle Aziende sanitarie in modo che dispongano gli atti necessari alla sua adozione per rendere omogenea la sua applicazione su tutto il territorio regionale;

4. di disporre il recepimento del presente atto da parte delle Aziende sanitarie umbre con propria decisione amministrativa, e di trasmettere l'atto di recepimento alla Direzione sanità e servizi sociali Servizio II;

5. di delegare al Servizio II la verifica circa l'applicazione di tale protocollo;

6. di pubblicare il presente atto nel *Bollettino Ufficiale* della Regione.

Il Relatore
Rosi

Il Vicepresidente
LIVIANTONI

DOCUMENTO ISTRUTTORIO

Oggetto: Nuovo protocollo diagnostico terapeutico dello screening per la prevenzione del cervicocarcinoma uterino in Umbria.

La Regione dell'Umbria, accogliendo le indicazioni dell'Organizzazione mondiale della sanità e della Commissione oncologica nazionale, ha attivato su tutto il territorio regionale gli screening per la prevenzione del carcinoma della cervice uterina, emanando apposite delibere regionali. Con la DGR 9001/92 la Regione dell'Umbria ha approvato e fornito alle Aziende USL linee metodologiche ed organizzative per l'avvio dello screening su chiamata attiva per la prevenzione del cervicocarcinoma uterino. Successivamente con la DGR 4241/97 è stata approvata una linea di finanziamento a destinazione vincolata per gli anni 1997, 1998 e 1999 per accelerare i tempi di attivazione dello screening sul territorio regionale e sostenerne la fase di consolidamento. La DGR 269/99, definendo gli obiettivi e i criteri per la verifica di risultato delle attività dei direttori generali delle Aziende, ha inserito lo screening citologico tra gli oggetti di valutazione; tramite la successiva DGR 1363/99 sono stati definiti gli indicatori regionali per il monitoraggio e la valutazione di processo e di risultato dei programmi di screening citologico nella regione Umbria.

Una prima valutazione organizzativa effettuata tramite questionario inviato alle ASL nell'anno 2000 ha fatto emergere, tra l'altro, disomogeneità nei modelli organizzativi adottati nelle diverse realtà aziendali; in particolare si evidenziavano difficoltà e difformità nella definizione dei percorsi per l'approfondimento diagnostico e il livello terapeutico e nel ritorno delle informazioni sui risultati dell'approfondimento diagnostico. Alla fine del 2003 è stata redatta una relazione sullo stato di avanzamento e sugli indicatori di qualità dei programmi di screening attivi in Umbria che ha permesso un primo monitoraggio e una prima valutazione di qualità dei programmi stessi, evidenziando una persistente disomogeneità dello stato di avanzamento e della qualità dei programmi nelle singole ASL.

Nel tentativo di risolvere le criticità emerse, tra le azioni che la Regione Umbria sta mettendo in atto per raggiungere gli obiettivi di salute ed organizzativi previsti dal PSR 2003-2005 c'è anche quella di continuare ad offrire uno screening su chiamata attiva che garantisca la qualità e l'uniformità del percorso diagnostico terapeutico alla donna in screening, promuovendo il confronto intraprofessionale e l'integrazione tra i diversi livelli dello screening, e monitorare lo stato di avanzamento e la qualità dei programmi attraverso gli indicatori appositamente individuati. Tali obiettivi sono stati ribaditi ed ulteriormente dettagliati attraverso altre due delibere, la DGR 1084/05 e la DGR 2305/05 (determinazioni in merito al piano regionale della prevenzione attiva), con le quali la Regione Umbria ha definito il Piano regionale della prevenzione attiva, come previsto dell'art. 4 dell'Intesa Stato Regioni del 23 marzo 2005, riguardante anche i programmi di screening oncologici attivi.

A partire dalla fine del 2004 è stato pertanto costituito un gruppo di lavoro a livello regionale, composto da referenti delle Aziende sanitarie locali e delle Aziende ospedaliere per il I, II e III livello dello screening, che ha avuto il compito di predisporre, discutere e condividere una proposta di protocollo diagnostico-terapeutico applicabile in modo omogeneo sul territorio regionale e che ha elaborato il documento che si allega. Con tale atto si propone alle Aziende sanitarie dell'Umbria di adottare il «protocollo diagnostico-terapeutico dello screening per la prevenzione del cervicocarcinoma uterino in Umbria»

contenuto nel documento allegato, elaborato con la collaborazione dei referenti aziendali per i diversi livelli di competenza e da questi condiviso. L'adesione al protocollo sarà periodicamente sottoposta a valutazione e il documento potrà essere sottoposto a revisione da parte dei referenti sulla base sia della valutazione sia di nuove evidenze scientifiche. L'adozione del protocollo regionale renderà finalmente fattibile l'utilizzo di modalità di refer-

tazione colposcopica che siano uniformi su tutto il territorio regionale.

Pertanto per le ragioni sopraesposte si propone alla Giunta di:

Omissis

(Vedasi dispositivo deliberazione)

COPIA TRATTA DA BOLLETTINO UFFICIALE ONLINE - www.regione.umbria.it

Allegato

REGIONE UMBRIA

**PROTOCOLLO DIAGNOSTICO TERAPEUTICO
DELLO SCREENING PER LA PREVENZIONE
DEL CERVICOCARCINOMA UTERINO
IN UMBRIA**

COPIA TRATTA DA BOLLETTINO UFFICIALE ONLINE - www.regione.umbria.it

INDICE

PREMESSA	Pag.	7
IL TEST DI SCREENING	»	8
Il sistema Bethesda 2001 per la refertazione citologica	»	8
Nuove tecnologie	»	9
IL PERCORSO DIAGNOSTICO	»	12
La colposcopia nello screening del cervicocarcinoma uterino	»	12
Esame colposcopico e prelievo bioptico	»	14
Refertazione istologica	»	16
Colposcopia non soddisfacente	»	16
Tipizzazione HPV	»	17
Gestione della paziente con Pap-test anormale	»	18
TRATTAMENTO E FOLLOW UP	»	26
Terapia della CIN	»	26
Follow up della CIN	»	28
Terapia del carcinoma cervicale squamoso microinvasivo (stadio 1A FIGO)	»	29
GESTIONE DELLA PAZIENTE GRAVIDA CON PAP-TEST ANORMALE	»	32
GESTIONE DELLA PAZIENTE HIV POSITIVA CON PAP-TEST ANORMALE	»	35
QUALITÀ E ACCREDITAMENTO DEI CENTRI DI II LIVELLO	»	37
BIBLIOGRAFIA	»	40
ALLEGATI		
<i>Allegato 1</i> - Il sistema Bethesda 2001		
<i>Allegato 2</i> - Protocollo dei controlli citologici e di invio al II livello		
<i>Allegato 3</i> - Figure e tabelle		
<i>Allegato 4</i> - Scheda di consenso informato per l'esame colposcopico		
<i>Allegato 5</i> - Classificazione istologica delle lesioni neoplastiche e pre-neoplastiche, protocollo per la refertazione istologica delle lesioni precancerose e dei carcinomi invasivi della cervice uterina e check list per la refertazione istologica dei carcinomi invasivi della cervice uterina		

PREMESSA

Il programma di screening regionale per la prevenzione dei tumori del collo dell'utero è stato avviato dalle quattro ASL dell'Umbria, con il coinvolgimento delle Aziende Ospedaliere, nel periodo 1999-2000; il programma offre a tutte le donne residenti dai 25 ai 64 anni di età un Pap-test gratuito ogni 3 anni e percorsi istituzionalizzati e di qualità in caso di Pap-test anomalo.

Gli obiettivi del programma sono l'individuazione ed il trattamento delle lesioni precancerose del collo dell'utero, in modo da prevenire l'insorgenza dei tumori invasivi, e l'individuazione dei tumori invasivi in fase precoce, per mettere in atto una terapia efficace e migliorare quindi la prognosi.

Per poter raggiungere tali obiettivi, i programmi devono rispondere a standard di qualità ben definiti in ogni loro fase. A tal fine e per cercare di risolvere i problemi emersi da una prima valutazione dei quattro programmi aziendali effettuata alla fine del 2000, l'Assessorato alla Sanità della Regione Umbria ha costituito un gruppo di coordinamento con il compito di accertare qualità e uniformità del percorso diagnostico terapeutico offerto alla donna in screening e di monitorare lo stato di avanzamento e la qualità dei programmi attraverso gli indicatori appositamente individuati.

Il gruppo di lavoro, costituito a livello regionale e composto dai referenti per il I, II e III livello delle Aziende Sanitarie Locali e delle Aziende Ospedaliere, attraverso diversi incontri, ha discusso, analizzato e verificato l'applicabilità della proposta di protocollo elaborata dal dott. A. Baldoni della S.C. di Ostetricia e Ginecologia dell'Azienda Ospedaliera di Perugia, sulla base di una revisione di linee guida nazionali ed internazionali, giungendo alla stesura di questo documento.

Il protocollo potrà essere aggiornato nel tempo in base a nuove evidenze scientifiche e dovrà prevedere regolari verifiche di adesione al protocollo stesso.

IL TEST DI SCREENING

Attualmente il test di screening d'elezione per la diagnosi e la prevenzione dei tumori del collo dell'utero è il Pap-test convenzionale. Sono state tuttavia prese in considerazione le nuove tecniche diagnostiche.

IL SISTEMA BETHESDA 2001 PER LA REFERTAZIONE CITOLOGICA (TBS)

Le principali modifiche introdotte da tale sistema di refertazione (allegato 1) sono:

- adeguatezza del preparato: il TBS 2001 mantiene le categorie “soddisfacente” ed “insoddisfacente”;
- classificazione generale: viene introdotta una singola categoria “negativo per lesioni intraepiteliali o malignità” che sostituisce la precedente categoria “nei limiti della norma”;
- interpretazione/risultato: le principali modifiche sono relative alla classificazione dell'ASCUS (cellule squamose atipiche di significato indeterminato) che vengono distinte in due categorie, ASC-US e ASC-H; in quest'ultima categoria rientrano i Pap-test dove non è possibile escludere SIL di alto grado. La classificazione delle cellule ghiandolari atipiche è stata ampiamente rivista; il termine AGUS è stato sostituito dal termine AGC (cellule ghiandolari atipiche) dove vengono incluse sia alterazioni di tipo reattivo sia alterazioni che non escludono lesioni neoplastiche (AGH). L'adenocarcinoma in situ (AIS) rappresenta una categoria separata.

Per “**Pap-test anormale**”, nella nuova classificazione del Bethesda System 2001 (1), si intende la presenza di:

- **Cellule Squamose Atipiche** (ASC, acronimo dell'inglese “Atypical Squamous Cells”). Rispetto al TBS 1991 la categoria ASC viene suddivisa in ASC-US e ASC-H, viene eliminato l'ASCUS-R, cioè l'ASCUS reattivo, che viene assimilato al Negativo ACR (alterazioni cellulari reattive). L'ASC-US è in realtà l'ASC versus LSIL mentre l'ASC-H è l'ASC versus HSIL, che non deve superare il 5-15% delle ASC e il suo valore predittivo per lesioni > CIN II deve essere del 40-67%. Si ribadisce il concetto, già presente nel TBS 1991, che la percentuale di ASC nei laboratori deve essere inferiore al 5% e il rapporto ASC/SIL deve essere di 2 a 1;

- **Cellule Ghiandolari Atipiche (AGC** acronimo dell'inglese "Atypical Glandular Celles"). Le cellule ghiandolari atipiche possono essere endocervicali, endometriali e non specificabili. Viene eliminato l'AGUS-R, cioè quello reattivo. Molte diagnosi di AGC evidenziano nella biopsia lesioni squamose e non ghiandolari: in genere si tratta dell'interessamento da parte della lesione squamosa delle cripte ghiandolari cervicali. Secondo i dati della più recente letteratura le AGC hanno una incidenza dello 0.2-0.3% con una frequenza di SIL del 67-83% (2-3). Le AGC non devono superare lo 0.3-0.5% di tutte le diagnosi del laboratorio;
- **Cellule Ghiandolari Atipiche Suggestive di Neoplasia;**
- **Adenocarcinoma In Situ (AIS);**
- **Lesioni Intraepiteliali Squamose di Basso Grado (LGSIL,** acronimo dell'inglese "Low Grade Squamous Intraepithelial Lesion"). La categoria SIL di basso grado comprende sia la displasia lieve/CIN I che le alterazioni cellulari da papillomavirus (HPV);
- **Lesioni Intraepiteliali Squamose di Alto Grado (HGSIL,** acronimo dell'inglese "High Grade Squamous Intraepithelial Lesion". La categoria SIL di alto grado comprende la displasia moderata/CIN II, la displasia grave/CIN III e il carcinoma in situ/CIN III;
- **Carcinoma squamocellulare;**
- **Adenocarcinoma;**
- **Cellule endometriali in donne ≥ 40 anni di età.**

NUOVE TECNOLOGIE

Strato sottile

Il prelievo in fase liquida per l'allestimento di vetrini citologici in strato sottile rappresenta la metodica che sta assumendo grande rilevanza.

Rispetto ai preparati convenzionali questa tecnica permette di allestire vetrini meglio standardizzati, di migliorare la fissazione delle cellule in sospensione, di ridurre il tempo di lettura e il numero globale degli inadeguati.

D'altronde, i parametri interpretativi non sono identici a quelli applicati ai Pap-test convenzionali, sono quindi necessari sia un adeguato training dei lettori prima di leggere i preparati in strato sottile sia un tempo tecnico non previsto nel convenzionale; inoltre, i costi per l'allestimento e la strumentazione portano ad un aumento rilevante delle spese (circa + 25%).

La sensibilità e la specificità della tecnica, se eseguita da personale addestrato, è almeno comparabile a quella del preparato convenzionale.

L'incremento dei costi non appare ancora bilanciato dalla migliore efficienza e non sono disponibili sufficienti evidenze sull'incremento della sensibilità o della specificità.

Non sono disponibili dati riferiti a casistiche controllate che descrivano l'applicazione routinaria della metodica.

Il prelievo in fase liquida per l'allestimento di vetrini citologici su strato sottile è essenziale qualora si introduca la metodica per la ricerca del virus del Papilloma Umano (HPV – DNA) e la Citochimica.

Test per la ricerca del virus del Papilloma Umano (HPV-DNA)

La ricerca di HPV-DNA, con metodi di ibridazione in soluzione, in prelievi cervico-vaginali, si è dimostrata un metodo molto specifico e sensibile per la determinazione della presenza di ceppi di virus “ad alto rischio” di evoluzione in lesioni morfologicamente diagnosticabili.

Studi controllati hanno evidenziato che la ricerca del DNA dell'HPV e la caratterizzazione del ceppo coinvolto possono essere al momento utilmente applicate nel “trriage” delle lesioni borderline (es. ASCUS), e nel follow-up delle donne dopo trattamento di lesioni CIN II-III.

Questo documento propone l'utilizzo di tale metodica nel contesto del programma di screening regionale, secondo quanto indicato dalle evidenze scientifiche; l'applicazione di queste metodiche, tuttavia, deve essere effettuata da laboratori che eseguono casistiche numerose e accurati controlli di qualità in citologia.

Lettura computer-assistita del Pap-Test

La lettura computer assistita, dal momento che non permette una valutazione citologica completa, può attualmente essere considerata un ausilio allo screening citologico (per l'individuazione di campi, la parziale selezione dei negativi, la marcatura di elementi sospetti) e può essere effettuata presso quei laboratori ove il carico di lavoro giustifica l'investimento (non meno di 40.000 Pap-test/anno).

Citochimica

Il ricorso alla ricerca su Pap-Test anomali di antigeni monoclonali per la p16 (proteina la cui iper-espressione è indice dell'insacco del processo neoplastico), e la Ki-67 (proteina che evidenzia una iper-proliferazione cellulare) può indirizzare meglio la diagnosi ed evitare il ricorso agli approfondimenti diagnostici inutili.

COPIA TRATTA DA BOLLETTINO UFFICIALE ONLINE www.regione.umbria.it

IL PERCORSO DIAGNOSTICO

L'accertamento diagnostico di II livello è un importante fase del programma di screening citologico. Nell'allegato 2 è riportato il protocollo dei controlli citologici e degli invii al II livello seguito dai centri di citologia della regione.

Vengono inviate ad approfondimento diagnostico tutte le donne con Pap-test anomalo e con cellule endometriali in menopausa. Nello specifico l'approfondimento diagnostico è rappresentato dal test HPV-DNA in caso di lesioni che interessano le cellule squamose di tipo ASC-US, dall'esame colposcopico e, se necessario, dall'esame biptico. Nel caso di lesioni che interessano l'epitelio ghiandolare la colposcopia come approfondimento diagnostico può non essere sufficiente rendendosi necessari anche altri accertamenti di II livello relativi al canale cervicale e alla cavità uterina.

LA COLPOSCOPIA NELLO SCREENING DEL CERVICOCARCINOMA UTERINO

Nell'ambito degli screening organizzati, la colposcopia è una indagine di II livello che viene eseguita su indicazione di esami citologici positivi.

Il gruppo di lavoro che maggiormente ha chiarito il ruolo dell'esame colposcopico è il gruppo di esperti canadesi componenti la Canadian Task Force che ha redatto il II° Rapporto Walton del 1982 (4).

Il *report*, nel capitolo relativo al trattamento delle pazienti con "citologia anormale", così si esprime:

1. l'esame colposcopico non deve essere una tecnica di screening ma un metodo diagnostico per la localizzazione ed il trattamento delle forme pre-maligne e del carcinoma invasivo iniziale in donne con citologia anormale;
2. la colposcopia deve essere eseguita soltanto da ginecologi preparati e con adeguato training ed esperienza in colposcopia;
3. i colposcopisti devono lavorare in un ambiente clinico che preveda una casistica (di casi positivi) sufficiente per mantenere e migliorare la loro esperienza.

In presenza quindi di uno *Pap-test anormale*, prima di adottare una terapia, è necessaria la *localizzazione della lesione* da cui provengono le cellule anormali, la valutazione della *estensione della lesione* e la *diagnosi istopatologica* sulla base di *biopsie mirate* eseguite sotto guida colposcopica.

La colposcopia evidenzia alterazioni della superficie, dello spessore e composizione dell'epitelio, della vascolarizzazione del connettivo che si traducono in immagini aceto reattive, iodonegative, isolate o associate, come: epitelio bianco sottile, mosaico regolare e puntato regolare, epitelio bianco ispessito, mosaico irregolare, puntato irregolare, sbocchi ghiandolari ispessiti e vasi atipici.

Puntato irregolare, vasi atipici e sbocchi ghiandolari ispessiti sono evocatori di neoplasie epiteliali severe.

Nei programmi di screening per cervicocarcinoma uterino deve essere adottata la Classificazione Colposcopica Internazionale, approvata a Roma nel 1990 al 7° Congresso Mondiale di Patologia Cervicale e Colposcopia dalla International Federation for Cervical Pathology and Colposcopy (IFCPC) (Tabella 1) (5). Successivamente, al Congresso Mondiale della IFCPC di Barcellona (2002) si sono discusse alcune modifiche rispetto alla classificazione di Roma 1990 (Tabella 2) (6).

Si ritiene, comunque, che in questo momento di passaggio da una classificazione all'altra possa ancora essere utilizzata, o quanto meno modulata, una cartella colposcopica con riferimenti alla Classificazione del 1990 tenendo presente i vari punti critici della nuova Classificazione osservati da vari Autori.

Le lesioni colposcopiche possono essere suddivise in tre gruppi:

- interamente visibili alla colposcopia;
- non interamente visibili alla colposcopia;
- non evidenziabili alla colposcopia.

1. Se la colposcopia identifica una lesione esocervicale anormale, questa deve essere sottoposta ad accertamento istologico;
2. se la lesione è estesa è necessario eseguire più biopsie mirate sotto guida colposcopica nelle aree più significative;
3. se la colposcopia evidenzia una lesione esocervicale che risale nel canale endocervicale, è necessario valutare l'entità del coinvolgimento endocervicale;

4. se la colposcopia non identifica la lesione e la giunzione squamo-colonnare (GSC) non è visibile, è raccomandato lo studio dell'endocervice;
5. se la colposcopia non identifica la lesione, la GSC è visibile e la citologia suggerisce una lesione ghiandolare, è necessario lo studio istologico dell'endocervice e dell'endometrio;
6. in tutti i casi di Pap-test anormale, l'esame colposcopico va esteso alla vagina;
7. qualora i risultati dei mezzi diagnostici fossero discordanti (discordanza Cito-Colpo-Istologica "CCI") è necessario ripetere il primo accertamento. Persistendo la discordanza ed esclusa la lesione a livello vaginale ed endometriale, è necessario giungere ad una diagnosi mediante tecnica escissionale.

ESAME COLPOSCOPICO E PRELIEVO BIOPTICO

ESAME COLPOSCOPICO

L'esame colposcopico è caratterizzato da 3 tempi fondamentali:

1. *osservazione della cervice dopo detersione con soluzione fisiologica*: si potranno apprezzare i caratteri della vascolarizzazione (lo studio della angioarchitettura sub-epiteliale verrà meglio effettuata con l'utilizzo del filtro verde);
2. *osservazione della cervice e della vagina dopo applicazione di soluzione di acido acetico al 5%*: i rilievi, le differenze della densità cellulare, le variazioni di spessore di mucosa, le invaginazioni di epitelio e le stesse papille cilindriche risultano più evidenti dopo questa prova. L'acido acetico al 5% esplica però un'azione vasocostrittrice che rende la rete vascolare meno visibile. L'"epitelio squamoso anormale" apparirà biancastro, più o meno ispessito (epitelio aceto bianco) come conseguenza della coagulazione proteica citoplasmatica effettuata dalla soluzione. Il test all'acido acetico permette di effettuare il grading della lesione;
3. *osservazione della cervice e della vagina dopo applicazione di soluzione iodo-iodurata di Lugol*: permette di differenziare alcune immagini atipiche e di riconoscere i limiti esatti di una lesione su cui eseguire la biopsia mirata sotto guida colposcopica. E' importante per studiare il grado di maturazione e l'origine di alcuni epitelii. E' un test provvisto di "scarsa specificità".

Durante l'esame colposcopico va esaminata non solamente la cervice ma anche i fornici e le pareti vaginali. La sensibilità dell'esame colposcopico è di circa il 90% e la sua specificità può arrivare all'85% (7-11).

PRELIEVO BIOPTICO

1. Biopsia esocervicale

Per biopsia cervicale si intende una "biopsia mirata sotto guida colposcopica" come previsto dal D.M. del 13 Maggio 1997 (cod. 67.19.1). La profondità di un prelievo bioptico deve comprendere almeno 3 – 4 mm di stroma ed avere una dimensione complessiva di circa 5 – 6 mm. Il prelievo deve essere eseguito in modo tale che possano essere realizzate sezioni secondo un piano perpendicolare alla superficie epiteliale. Vi sono molti tipi di pinze: nella scelta è importante la lunghezza, meglio tra i 20 e 30 cm, ed il tipo di morso in funzione della morfologia della cervice. In alcuni casi è necessario eseguire un esame bioptico, a fini diagnostici, impiegando l'ansa diatermica a radiofrequenza. A tale scopo può essere utile l'impiego di piccole anse circolari o rettangolari di 5 mm di larghezza.

2. Valutazione del canale cervicale

La valutazione del canale può essere effettuata con endocytte, curette da biopsia endocervicale (tipo Novak) e ansa diatermica. Sia l'endocytte che la curette sono gravati da una discreta percentuale di falsi negativi (12). In alcuni Centri di Riferimento in base all'esperienza degli operatori lo studio del canale endocervicale potrebbe essere completato con la Microcolpoisteroscopia (MCH) o l'endocervicoscopia.

3. Biopsia con ansa diatermica

L'ansa diatermica può rivelarsi un efficace metodo diagnostico nei casi in cui le usuali metodiche diagnostiche (biopsia endocervicale con Novak o biopsia esocervicale) non permettano una adeguata valutazione delle lesioni.

L'utilizzo dell'ansa potrebbe avere la sua importanza in caso di:

- difficile esecuzione della biopsia mirata per stenosi serrata dell'OUE;

- persistente discordanza Cito-Colpo-Istologica (CCI);
- sospetta lesione microinvasiva, al fine di valutare la profondità di invasione per una corretta stadiazione della lesione e per pianificare la successiva scelta terapeutica;
- esame colposcopico non soddisfacente sia per lesioni endocervicali non visualizzabili o esocervicali estese all'endocervice con GSC non visibile in cui la biopsia con le comuni metodiche non abbia permesso una adeguata diagnosi.

REFERTAZIONE ISTOLOGICA

La refertazione istologica deve essere chiara ed adeguata per consentire un rapporto migliore tra i vari professionisti coinvolti nel programma e migliorare la qualità del secondo livello. A tal fine sono presentati alcuni documenti, basati sulla 6^a edizione TNM della American Joint Committee on Cancer (AJCC) e della International Union Against Cancer (UICC), sul Report annuale 2001 della International Federation of Gynecology and Obstetrics (FIGO), sui protocolli 2005 del College of American Pathologists (CAP) e sulla classificazione istologica della OMS dei carcinomi cervicali e delle lesione precancerose, che comprendono la classificazione istologica, il protocollo e la check list per la refertazione istologica delle lesioni neoplastiche e pre-neoplastiche della cervice uterina (allegato 5). Tali documenti dovrebbero trovare consenso da parte di tutti i patologi coinvolti nel programma di screening allo scopo di uniformare le procedure di refertazione istologica a livello regionale.

COLPOSCOPIA NON SODDISFACENTE

Particolare attenzione va riservata alle pazienti inviate al II livello per "Pap-test anormale" con "colposcopia non soddisfacente" per "GSC parzialmente o totalmente non visibile", per "distrofia cervicale", "colpite specifica o aspecifica" e "cervice non visibile".

Va effettuata la biopsia esocervicale mirata e il raschiamento endocervicale con curette di Novak o la MCH con biopsia quando la "lesione esocervicale risale nel canale" e la "GSC è parzialmente o totalmente non visibile". Nei casi in cui la "lesione è totalmente endocervicale" si esegue il raschiamento endocervicale con curette di Novak o la MCH con biopsia.

Nei casi di “**colpite specifica e aspecifica**” è necessario ripetere la colposcopia dopo terapia antiflogistica.

Nelle donne in post-menopausa in cui risulti una “**distrofia cervicale**” è d'obbligo ripetere la colposcopia dopo terapia estrogenica (estriolo o promestriene crema vaginale per 20 giorni con sospensione un giorno prima dell'esame oppure etinilestradiolo cpr 10-20 microgrammi/die per 20 giorni) (13).

TIPIZZAZIONE HPV

La tipizzazione HPV è stata proposta sulla base della evidenza del ruolo dei tipi “ad alto rischio” (14-20) come agenti eziologici del cervico-carcinoma uterino.

Come già detto, gli usi più promettenti possono essere come metodo di selezione secondaria delle donne da avviare alla colposcopia tra quelle con citologia borderline (ASC) e come follow up dopo intervento.

Il GISCi (Gruppo Italiano Screening Citologico italiano) raccomanda, infatti, l'utilizzo del Test HPV nel **triage della diagnosi citologica di ASC-US** come una delle tre possibili opzioni insieme alle procedure di invio diretto in colposcopia o ripetizione dell'esame citologico a sei mesi.

Lo studio ALTS (ASCUS-LSIL Triage Study) ha dimostrato per il Test HPV una sensibilità per CIN III del 92.4%, con evidente riduzione dei richiami a colposcopia (21).

L'utilizzo routinario della citologia in fase liquida aumenterebbe la compliance al test per l'utilizzo di materiale residuo dallo stesso prelievo con il quale si è preparato il Pap-test.

L'utilizzo del test auspicato è anche quello relativo al **follow up di pazienti trattate per CIN III**, considerando che il numero di questi casi è limitato e in questa popolazione sussiste un alto rischio di cancro invasivo (il rapporto costo/beneficio può essere considerato favorevole) (22). Alcuni studi hanno evidenziato che la scomparsa di HPV dopo trattamento è associata a bassissimo rischio di recidiva, mentre la persistenza del virus è predittiva di un maggior rischio di possibile recidiva (23-24). Sulla base di tali studi il GISCi ritiene che vi siano evidenze scientifiche per concordare l'utilizzo del Test HPV anche nel follow up di pazienti trattate per CIN II-III.

GESTIONE DELLA PAZIENTE CON PAP-TEST ANORMALE

PAZIENTE CON DIAGNOSI CITOLOGICA DI ASC (Atypical Squamous Cells) (ASC-US O ASC-H)(Tabella 3)(Figura 1)

Nel TBS 2001 la categoria ASC viene mantenuta ma, rispetto al TBS 1991, viene suddivisa in ASC-US e ASC-H.

La categoria delle ASC del Bethesda System comprende Pap-test che sono anormali ma non possono essere definiti come preneoplastici né come espressione di modificazioni benigne.

E' ribadito il concetto, già presente nel Bethesda 1991, che la percentuale di ASC nei laboratori deve essere sotto il 5% e il rapporto ASC:SIL deve essere di 2:1 (1); una diagnosi di ASCUS (attuale ASC) superiore a questi limiti riflette una sovrastima di modificazioni cellulari benigne o infiammatorie (8).

Le pazienti con diagnosi citologica di ASC-US hanno una predittività istologica del 5-17% per CIN II-III, mentre quelle con ASC-H del 24-94% (1; 25-26).

Con la diagnosi di ASC la possibilità di avere una diagnosi istologica di carcinoma è circa dello 0.2% (1; 27-28).

In presenza di ASC sono previste tre opzioni (29-30):

1. ripetere il Pap-test con successiva colposcopia solo se la citologia cervicale è anormale.

Il Pap-test deve essere ripetuto ogni 4-6 mesi per un periodo di 1-2 anni sino a quando 3 Pap-test consecutivi siano normali. La persistenza dell'ASC prevede la colposcopia;

2. effettuare subito la colposcopia.

Vantaggi:

- ridurre il rischio di non diagnosticare la CIN e il carcinoma invasivo;
- ridurre il rischio di perdere la paziente al follow-up;
- consentire di effettuare biopsie mirate;
- rassicurare la paziente sulla sua condizione di normalità;
- permettere un primo orientamento circa la eventuale successiva terapia.

Svantaggi:

- sovraccarico di lavoro per i Centri di II livello;

- aumento del disagio psicologico.

3. Associare al Pap-test il test di tipizzazione virale.

Le donne con HPV a basso rischio oncogeno o assente sono seguite in follow-up, le donne con HPV ad alto rischio sono inviate alla colposcopia.

Vantaggi:

- il triage è più sensibile della ripetizione citologica a 6 mesi;
- il Test HPV ha una sensibilità quasi sovrapponibile alla colposcopia immediata con un'evidente riduzione di carichi di lavoro per i Centri di II livello;
- il Test HPV evitando il passaggio alla colposcopia riduce il numero delle biopsie con un minor "disconfort" per la paziente.

Svantaggi:

- i costi per il Test HPV, in termini di reattivi e personale impiegato, sono ancora alti. Una diminuzione dei costi, tuttavia, è prevedibile in tempi brevi sulla base della introduzione nel mercato di nuovi test biomolecolari altamente sensibili con possibile maggiore domanda e una sempre maggiore automazione del Test.

Considerata l'azione selettiva del Test HPV per l'accesso al II livello, con significativa riduzione del carico di lavoro e buona compliance previa adeguata comunicazione e formazione, ed in conformità con le indicazioni formulate dal GISCi (Gruppo Italiano Screening Citologico) e dall'ASCCP (American Society for Colposcopy and Clinical Pathology) (31), il protocollo diagnostico-terapeutico qui proposto prevede per gli ASC, con alcune piccole modifiche finalizzate alla realizzazione del percorso di screening regionale, l'applicazione del punto 3 in funzione della "sede e del grado della lesione" (Tabella 3; Fig. 1). Nei casi di *ASC-H* è previsto, quindi, il passaggio diretto all'esame colposcopico con percorsi sovrapponibili all'HSIL (Fig. 5; Tabella 7) mentre nell'*ASC-US* si effettua il Test HPV. Nel caso di *HPV TEST NEGATIVO* è previsto un successivo Pap-test a 12 mesi e il passaggio allo screening triennale se la citologia è negativa, se invece è positiva si invia a colposcopia. Nel caso di *HPV TEST POSITIVO* si invia direttamente la paziente a colposcopia.

La colposcopia negativa prevede un Pap-test a 12 mesi; se quest'ultimo è positivo si invia la paziente di nuovo a colposcopia e se è negativo è previsto il passaggio allo screening triennale.

GSC non visibile

Qualora la GSC non sia visibile e nei casi in cui la biopsia endocervicale dia CIN I/HPV è previsto un trattamento escissionale. In conformità alle "Linee Guida SICPCV 2002" e in funzione di alcune realtà locali si potrebbe proporre oltre alla terapia escissionale il follow up semestrale. Nei casi di due negativi semestrali consecutivi (Pap-test + colposcopia) per un anno, è previsto successivamente un follow up citologico annuale per 2 anni con successivo passaggio allo screening triennale. Nei casi di persistenza della lesione a 6 mesi dalla biopsia è necessario intervenire con terapia escissionale.

Nei casi di GSC non visibile con biopsia endocervicale negativa, è previsto un Pap-test ad 1 anno. Se quest'ultimo è positivo si invia la paziente a colposcopia, se negativo è previsto il rientro nel programma di screening.

Con diagnosi istologica di CIN II-III è indicato il trattamento escissionale.

GSC visibile

Qualora la GSC sia visibile e non si evidenzino lesioni esocervicali/vaginali, è previsto il Pap-test ad 1 anno. Con quest'ultimo positivo la paziente è indirizzata alla colposcopia, se negativo è di nuovo inserita nel programma di screening triennale.

Con una diagnosi istologica di CIN I/HPV è previsto il controllo semestrale (Pap-test + colposcopia); il persistere della CIN I dopo il 2° anno comporta il trattamento distruttivo o escissionale. La regressione della CIN I prima del 2° anno prevede il passaggio al solo Pap-test triennale solo dopo 2 Pap-test e colposcopie semestrali negative consecutive seguite da 2 Pap-test annuali negativi.

Nei casi di GSC visibile con esame istologico di CIN II-III si effettuerà un trattamento escissionale (o distruttivo).

GESTIONE DELLA PAZIENTE CON DIAGNOSI CITOLOGICA DI AGC (Atypical Glandular Cells)(Tabella 4 – 5) (Figura 2 – 3)

La categoria delle Cellule Ghiandolari Atipiche (AGC) del Bethesda System comprende quelle cellule ghiandolari, endocervicali o endometriali, che non sono francamente benigne o reattive tipiche ma non presentano neppure quelle alterazioni cellulari sufficienti per una diagnosi di adenocarcinoma invasivo. Il citopatologo, se possibile, deve indicare l'origine, endometriale o endocervicale, delle AGC.

La paziente con AGC presenta un rischio di una diagnosi di CIN variabile dal 9 al 54%, di un AIS dallo 0 all'8% e di carcinoma invasivo dall'1 al 9% (32-33).

Per le pazienti con questa diagnosi citologica si raccomanda l'esame **colposcopico**; inoltre, è prevista l'**ecografia TV**, l'**isteroscopia** e l'**endocervicoscopia/MCH**.

In età postmenopausale si deve porre maggiore attenzione alla patologia endometriale e alla possibilità di una neoplasia endometriale (1;34).

Il protocollo che viene proposto tiene presente le Linee Guida 2002 della SICPCV e le Linee Guida 2001 della ASCCP (22;30).

Nei casi di **colposcopia positiva con AGC a predittività endocervicale** è consigliabile una **biopsia eso-endocervicale**; se la diagnosi istologica è negativa si passa all'ecografia TV (Tabella 4 - 5; Fig. 2).

Per i CIN II-III è indicata la terapia escissionale, per l'AIS possono essere previste anche terapie escissionali in pazienti giovani desiderose di prole, per la CIN I la terapia è in funzione della topografia della lesione. Per il carcinoma invasivo va seguito il protocollo oncologico della struttura di appartenenza.

Nei casi di **colposcopia negativa con AGC a predittività endocervicale** è consigliabile la biopsia endocervicale che, se negativa, impone un controllo trimestrale (Pap-test + colposcopia). In questo caso in presenza di discordanza CCI si passa ad una escissione diagnostica cervicale associata ad una ecografia-TV la cui positività per lesioni endometriali prevede l'inserimento nel protocollo diagnostico – terapeutico per “AGC endometriali”. Nei casi di escissione cervicale positiva si fa riferimento ai protocolli previsti per lesioni squamose (CIN; Carcinoma Cervicale Squamoso Infiltrante) e ghiandolare (AIS; Adenocarcinoma cervicale Infiltrante) endocervicali.

Solo nei casi di negatività semestrale persistente (Pap-test + colposcopia) per 1 anno, è sufficiente poi passare al solo Pap-test annuale per 2 anni e successivamente al triennale.

Qualora la biopsia endocervicale sia positiva (CIN/AIS) è prevista una escissione, mentre nei casi di carcinoma invasivo si attua il protocollo oncologico della struttura di riferimento.

Nei casi di **colposcopia negativa con AGC a predittività endometriale** è necessaria una ecografia-TV che, se negativa, impone un primo controllo (Pap-test + colposcopia) trimestrale e successivamente semestrale per 1 anno.

Con negatività persistente è sufficiente il solo Pap-test annuale per 2 anni prima di passare al triennale.

Qualora il controllo trimestrale risulti positivo si passa alla isteroscopia con valutazione del canale cervicale e dell'endometrio. Nei casi di isteroscopia positiva per adenocarcinoma cervicale invasivo e per poliposi o adenocarcinoma endometriale si prevede il protocollo oncologico della struttura di appartenenza. In presenza di AIS è consigliabile una conferma diagnostica mediante escissione. Qualora l'isteroscopia sia negativa si passa al controllo semestrale (Pap-test e colposcopia) per un anno a cui seguirà il solo Pap-test annuale per 2 anni prima del ritorno allo screening.

Solo con ecografia-TV positiva è necessario passare alla isteroscopia con biopsia endometriale che se positiva (poliposi/adenocarcinoma endometriale) la paziente va inserita nel protocollo oncologico della struttura di appartenenza.

Lo studio endometriale è proposto oltre che nei casi di AGC di origine endometriale, in donne di età superiore ai 35 anni e in presenza di perdite ematiche atipiche (30).

I protocolli diagnostico-terapeutici per le pazienti con AGC al Pap-test o comunque con diagnosi citologica di lesione ghiandolare sono in continua evoluzione, mediati sia dalle poche certezze sia dalle numerose ipotesi discordi e alle volte contrastanti che la letteratura internazionale offre.

Va ricordato che l'affidabilità diagnostica della citologia per le lesioni ghiandolari è molto più bassa che per le squamose, che la colposcopia è poco sensibile anche quando l'epitelio cilindrico è visibile, che i metodi di studio dell'endocollo sono poco sensibili e anche i "concetti istologici" relativi alle lesioni preinvasive ghiandolari non sono così uniformi e sicuri come per le lesioni squamose.

GESTIONE DELLA PAZIENTE CON DIAGNOSI CITOLOGICA DI LSIL (Low Grade Squamous Intraepithelial) (Tabella 6) (Figura 4)

GSC visibile

La presenza dopo biopsia di una **CIN I/VCE esocervicale (GSC visibile)** prevede il controllo citologico e colposcopico semestrale tenendo presente l'alta possibilità di regressione della lesione; qualora la biopsia esocervicale riveli una **CIN II-III** è prevista una terapia escissionale (o distruttiva) mentre un **esito biotico negativo** con discordanza CCI comporta un follow up citologico e colposcopico semestrale per 1 anno a cui si fa seguire il solo Pap-test annuale per 2 anni per poi passare alla sola citologia triennale. Il passaggio al solo Pap-test è previsto solo dopo 2 Pap-test e colposcopie semestrali negative consecutive. In **assenza di lesioni esocervicali e/o vaginali** è previsto il controllo semestrale (Pap-test + colposcopia) per 1 anno. La negatività prevede il passaggio allo screening triennale dopo 2 Pap-test annuali negativi.

GSC non visibile

Nei casi di Pap-test anormale per LSIL con **lesione non apparente sulla esocervice/vagina (GSC non visibile)** in cui il curettage endocervicale o la MCH con biopsia risulti **negativa**, il trattamento non è necessario. Va effettuato un follow up (citologia, colposcopia, valutazione del canale) ogni 6 mesi per 1 anno e successivamente si ritorna al solo Pap-test annuale per 2 anni e quindi al triennale.

Il passaggio al solo Pap-test triennale prevede 2 Pap-test e colposcopie semestrali negative consecutive seguiti da 2 Pap-test annuali negativi.

Nei casi in cui la biopsia endocervicale risulti positiva per **CIN I/VCE** si propone una terapia escissionale. In conformità alle "Linee Guida SICPCV 2002" in alternativa si potrebbe effettuare il follow up semestrale con lo stesso percorso indicato nell' "ASC-US GSC non visibile". Comunque, nei casi di persistenza della lesione a 6 mesi dalla biopsia è necessario intervenire con terapia escissionale.

Qualora la biopsia endocervicale riveli una **CIN II-III** è prevista una terapia escissionale.

GESTIONE DELLA PAZIENTE CON DIAGNOSI CITOLOGICA DI HSIL (High Grade Squamous Intraepithelial Lesion) (Tabella 7) (Figura 5)

GSC visibile

La refertazione citologica di HSIL, confermata dalla biopsia (**CIN II – III**) con **lesione esocervicale (GSC visibile)**, comporta una terapia esissionale (o distruttiva).

In tutti i casi di HSIL citologico, la presenza dopo biopsia di una **CIN I/VCE esocervicale (GSC visibile)** (discordanza CCI) prevede un successivo controllo trimestrale (Pap-test + colposcopia).

Qualora la citologia riveli una HSIL o persista una discordanza CCI, si passerà ad una terapia escissionale.

In presenza di LSIL (con concordanza colposcopica) è previsto un follow up (Pap-test + colposcopia) semestrale per 2 anni a cui seguirà per persistenza della lesione una terapia distruttiva o escissionale.

La regressione della CIN I prima del 2° anno prevede il passaggio al solo Pap-test triennale solo dopo 2 Pap-test e colposcopie semestrali negative e consecutive (al 1° Pap-test e colposcopia trimestrale dopo biopsia) seguite da 2 Pap-test annuali negativi.

Qualora a tre mesi dalla biopsia con esame istologico di CIN I il Pap-test risulti negativo (con concordanza colposcopica), il passaggio al solo Pap-test triennale è previsto solo dopo altri 2 Pap-test e colposcopie semestrali negative consecutive seguite da 2 Pap-test annuali.

GSC non visibile

La sola terapia escissionale è prevista per **CIN II – III eso-endocervicali o endocervicali con GSC parzialmente o totalmente non visibile**.

GSC indifferente

Nei casi di Pap-test anormale per HSIL con **lesione non apparente sulla esocervice/vagina (GSC indifferente)** in cui il curettage endocervicale e la MCH con biopsia risulti **negativa** il protocollo prevede prima una citologia e colposcopia trimestrale e successivamente persistendo la negatività citologica e colposcopica controlli semestrali (Pap-test + colposcopie). Il passaggio al solo Pap-test triennale prevede 2 Pap-test e colposcopie semestrali consecutive seguite da 2 Pap-test annuali negativi.

Solo con la persistenza citologica dell'HSIL e della discordanza CCI è prevista la conizzazione cervicale.

La presenza di un LSIL a tre mesi e della discordanza CCI prevede la terapia escissionale.

Nei casi di Pap-test anormale per HSIL con lesione non apparente sull'esocervice/vagina (GSC indifferente) in cui la biopsia endocervicale riveli una **CIN I/VCE** o una **CIN II-III/VCE** è previsto il trattamento escissionale.

COPIA TRATTA DA BOLLETTINO UFFICIALE ONLINE - www.regione.umbria.it

TRATTAMENTO E FOLLOW UP

TERAPIA DELLA CIN (Tabella 6 - 7) (Figura 4 – 5)

Il trattamento ideale della CIN è quello conservativo soddisfacente le seguenti condizioni:

- escissione completa della lesione;
- facile esecuzione della terapia;
- bassa morbilità;
- preservazione della fertilità;
- basso costo;
- preservazione della sessualità;
- ottimizzazione delle procedure diagnostiche di controllo.

Il trattamento può essere effettuato con **“metodi distruttivi”** e **“metodi escissionali”** (10-11).

I metodi distruttivi (diatermocoagulazione, crioterapia, termocoagulazione, laser vaporizzazione) (35-45) sono attuabili solo nelle **lesioni esclusivamente esocervicali** sotto controllo colposcopico.

I metodi escissionali (conizzazione con bisturi, con laser e con ansa o microago a radiofrequenza) (46-55) sono obbligatori nelle **lesioni endocervicali e eso-endocervicali**.

Vengono effettuati sotto guida colposcopica in day surgery in anestesia locale con eventuale vasocostrittore.

Le dimensioni del cono sono variabili in funzione della topografia, della estensione della lesione e della morfologia della cervice (11;50;56)

L'obiettivo di un trattamento escissionale è l'asportazione completa della lesione displastica e quindi ottenere un pezzo con “margini sani” a cui segue il follow up. Anche se il cono ha margini interessati dalla displasia la paziente viene inviata al follow up. Bisogna comunque distinguere se ad essere interessato è il margine endocervicale o quello esocervicale, essendo il primo caso a prognosi peggiore.

Le lesioni localizzate esclusivamente a livello esocervicale (GSC visibile) possono essere trattate con **metodi distruttivi** (CO₂ laservaporizzazione) o **escissionali** (LEEP-REP) (Loop Electrical Excision Procedure - Radiosurgical Excision Procedure) al fine di garantire una corretta valutazione istologica.

Considerando la possibilità di interessamento delle cripte ghiandolari, la rimozione del tessuto patologico non deve essere inferiore a 6 mm in profondità, indipendentemente dal grado della lesione (11).

La CO₂ laservaporizzazione è pertanto la migliore metodica distruttiva che permette di graduare la profondità del trattamento sotto controllo colposcopico.

Le lesioni esocervicali che raggiungono l'endocervice (GSC non visibile) o che sono esclusivamente endocervicali (GSC non visibile) debbono essere trattate con conizzazione classica o laser.

La conizzazione cervicale con CO₂ laser rappresenta tuttavia una metodica alternativa alla conizzazione tradizionale (Cold Knife) e, garantendo l'integrità anatomica e funzionale della cervice, dovrebbe essere riservata esclusivamente a centri specializzati con ampie casistiche per gli alti costi dell'apparecchiatura.

Le lesioni esocervicali che raggiungono il canale ma in cui è visibile il margine superiore (dilatando l'endocervice con valve di Kogan) possono essere trattate con la LEEP o la REP.

Comunque il trattamento della CIN II-III è preferibile che sia di tipo escissionale; solo in casi particolari, per piccole lesioni osservabili completamente sull'esocervice e con GSC interamente visibile, è possibile adottare un trattamento distruttivo.

Il trattamento distruttivo può essere impiegato per la CIN I completamente esocervicale con GSC completamente visibile in assenza di discordanza cito-colpo-istologica (CCI).

Nella CIN I completamente esocervicale con GSC visibile, considerando l'alta percentuale di remissione spontanea, in assenza di altre controindicazioni, si può decidere di effettuare il follow up.

Come raccomandazione generale non si consiglia la tecnica del "see and treat", quindi il trattamento deve giungere dopo l'esame citologico, l'esame colposcopico e istologico (15).

Tutti gli interventi cervicali vanno eseguiti sotto controllo colposcopico al fine di evitare "residui displastici". E' importante ricordare che il trattamento di scelta della CIN non è basato sul grado di severità istologica ma sulla sede della lesione (eso-endocervicale) come evidenziato dalla colposcopia e dalla microcolpoisteroscopia (MCH). Non esiste un trattamento differente per la CIN con infezione da HPV rispetto alle lesioni senza infezioni associate.

FOLLOW UP DELLA CIN

Se la paziente viene esaminata poche settimane dopo il trattamento, l'epitelio cervicale in fase di rigenerazione può mostrare aspetti colposcopici e citologici che potrebbero far pensare alla persistenza della lesione, mentre, dopo qualche altra settimana, tali alterazioni scompaiono lasciando lo spazio ad un epitelio squamoso maturo e perfettamente normale.

Follow up dopo terapie escissionali per CIN

Margini e/o apice negativi

Tenendo presente che le recidive dopo conizzazione con apice e/o margini del cono liberi da lesione si verificano nel 6% dei casi entro due anni dal trattamento, il protocollo prevede controlli citologici e colposcopici associati al Test HPV semestrali/annuali per 2 – 3 anni dall'intervento in funzione del Test. (Fig. 6; Tabella 9)

Margini e/o apice positivi

Nei casi in cui la lesione si estenda fino al margine e/o apice del cono il follow up sarà caratterizzato da controlli citologici e colposcopici associati al Test HPV quadrimestrali/semestrali/annuali per 2,5 – 3 anni dall'intervento in funzione del Test (Fig. 7; Tabella 10).

La paziente va considerata a rischio per recidiva di neoplasia intraepiteliale e anche per neoplasia invasiva e come tale deve essere seguita attentamente nel tempo.

Il rischio per il carcinoma invasivo della cervice è a lungo termine (8 anni dal trattamento), 5 volte più alto di quello della popolazione generale (57).

Si prevede secondo questo protocollo un follow up dopo intervento per 5 anni.

Dopo 2-3 anni di follow up citologico e colposcopico associato al Test HPV (in funzione dei margini e/o apici del cono e del Test HPV), si passa alla sola citologia annuale per 2 - 3 anni (a completamento del follow up di 5 anni), successivamente si ritorna al programma di screening triennale (Fig. 6 – 7).

Follow up dopo terapie distruttive per CIN

Viene seguito lo stesso protocollo delle terapie escissionali con margini e/o apice negativo.

In tutti i casi con colposcopia e/o citologia positiva dopo terapia escissionale o distruttiva per CIN verrà seguito il percorso diagnostico terapeutico già precedentemente segnalato.

In presenza di “**residui displastici cervicali**” si può di nuovo procedere al trattamento con metodi distruttivi ed escissionali secondo i criteri già descritti.

Un eventuale secondo intervento terapeutico deve essere eseguito non immediatamente dopo la terapia escissionale o distruttiva, ma dopo 6 mesi dall'intervento e solo in caso di esame citologico e/o colposcopico e/o istologico positivo.

Follow up per CIN I esocervicale

Il follow up citologico e colposcopico semestrale per CIN I esocervicale può essere protratto per 2 anni, qualora persista la displasia si passerà alla terapia secondo protocollo. E' previsto il passaggio al solo Pap-test annuale per 2 anni e successivamente al triennale solo dopo 2 Pap-test e colposcopie semestrali negative consecutive

TERAPIA DEL CARCINOMA CERVICALE SQUAMOSO MICROINVASIVO (STADIO 1A FIGO)

(Tabella 8) (Figura 8)

Lo stadio 1A FIGO è un carcinoma pre-clinico della cervice uterina, che può essere diagnosticato solo al microscopio (58). Lo stadio 1A si suddivide in:

- **Stadio 1A₁**: lesioni con invasione stromale inferiore a 3 mm ed estensione orizzontale inferiore a 7 mm.
- **Stadio 1A₂**: lesioni con invasione stromale inferiore a 5 mm ed estensione orizzontale inferiore a 7 mm.

Tale suddivisione viene effettuata per definire il rischio di metastasi linfonodali.

La diagnosi di carcinoma allo stadio 1A non può essere posta sulla base di una semplice biopsia ma è necessario effettuare una conizzazione allo scopo di evidenziare i caratteri essenziali per un corretto inquadramento nosologico.

Nella maggioranza dei “carcinomi cervicali microinvasivi” ci si può limitare a trattamenti meno radicali di quello previsto per il carcinoma cervicale invasivo (59-61).

I parametri che vengono presi in considerazione per la scelta della terapia sono i seguenti:

- profondità di invasione stromale;
- interessamento degli spazi linfoematici;
- margini ed apici del cono (+/-);
- aspetto convergente o a spray dell'invasione;
- desiderio di prole;
- collaborazione della paziente per un adeguato follow up.

Nello **Stadio 1A₁**, in assenza di fattori prognostici sfavorevoli, una chirurgia conservativa è appropriata, dal momento che il rischio di metastasi linfonodali è estremamente basso (0,2%).

Nei casi di invasione stromale inferiore ai 3 mm senza interessamento degli spazi linfoematici è prevista con il “consenso informato” della paziente la **conizzazione cervicale** in presenza di margini e/o apice del cono liberi da lesione e di desiderio di prole, in tutti gli altri casi è consigliabile l'isterectomia semplice con o senza conservazione degli annessi.

L'isterectomia ovviamente va effettuata anche in presenza di patologia associata o di difficoltà tecniche alla conizzazione.

Nei casi 1A₁ con fattori prognostici sfavorevoli (es. interessamento degli spazi linfoematici, aspetto convergente o a spray dell'invasione, ecc.) il trattamento deve essere personalizzato potendosi effettuare in alternativa un **intervento di isterectomia extrafasciale (Piver I)**.

Nello **Stadio 1A₂** il rischio di metastasi linfonodali è del 6,8% e il trattamento è radicale (**isterectomia sec. Piver II con linfadenectomia pelvica**).

In assenza di fattori prognostici sfavorevoli ed in casi selezionati al fine di conservare la fertilità, con il consenso informato della paziente, può essere consentita l'esecuzione di un'**ampia conizzazione** purché i margini di resezione chirurgici siano indenni da neoplasia e la paziente offra garanzie di follow up adeguato.

Il trattamento radicale determina un rischio di recidiva del 2% ed un azzeramento della mortalità.

Dopo conizzazione cervicale con margini ed apici liberi (nessun interessamento degli spazi linfoematici, invasione stromale <3 mm) è previsto il Pap-test con colposcopia trimestrale nel primo anno e

successivamente semestrale fino al 3° anno dall'intervento. Nei due anni successivi verrà effettuato il Pap-test annualmente, quindi la paziente viene inserita nello screening triennale.

Nei casi in cui la conizzazione cervicale presenti margini e/o apice interessati (nessun interessamento degli spazi linfoematici, invasione stromale <3 mm) è prevista l'isterectomia a cui seguirà Pap-test con colposcopia semestrale fino al 3° anno dall'intervento. Successivamente verrà eseguito Pap-test sulla cupola vaginale annualmente per 2 anni.

In alternativa in donne desiderose di prole con il consenso informato della paziente può essere effettuata una nuova conizzazione cervicale.

COPIA TRATTA DA BOLLETTINO UFFICIALE ONLINE - www.regioneumbria.it

GESTIONE DELLA PAZIENTE GRAVIDA CON PAP-TEST ANORMALE

LESIONE INTRAEPITELIALE CERVICALE (SIL)

In presenza di una “**citologia anormale**” per **Lesione Intraepiteliale Squamosa (SIL)**, l’iter diagnostico è analogo a quello messo in atto al di fuori della gravidanza, e prevede la valutazione colposcopica con eventuale biopsia mirata.

Il riscontro della CIN in gravidanza non è un evento raro; viene stimata una incidenza di 1,3 casi su 1000 gravidanze (9). Sulla base di queste stime, tutte le donne in gravidanza in assenza di un Pap-test oltre i tre anni dovrebbero essere sottoposte ad una valutazione citologica di screening.

Durante la gravidanza si verificano modifiche della cervice (eversione della GSC, metaplasia squamosa, ipertrofia dell’epitelio ghiandolare, deciduosi) che rendono difficile il giudizio diagnostico con “colposcopia non significativa” per mancata visualizzazione delle lesioni (1-13%) (9).

I dati della letteratura evidenziano come sia ingiustificato non eseguire biopsie cervicali in gravidanza per timore di sanguinamenti non controllabili, minacce d’aborto e di parto pretermine. Di fronte ad una accuratezza diagnostica dopo biopsia sotto controllo colposcopico del 99,5%, le complicanze sono risultate dello 0,6% (62).

E’ consigliabile l’utilizzo di tocolitici dopo biopsia.

E’ prevista una condotta di attesa per Neoplasie Intraepiteliali Cervicali (CIN) indipendentemente dal grado della lesione con controlli trimestrali (Pap-test e colposcopia) tenendo presente che la gravidanza non modifica la storia naturale della lesione (63-64). Il Pap-test e la colposcopia vanno sempre eseguiti 12 settimane dopo il parto. La persistenza della lesione è stata osservata nel 79% dei casi, mentre nel 21% ha subito una regressione (65).

Nella CIN indipendentemente dal grado della lesione, il trattamento distruttivo o escissionale va effettuato dopo 12 settimane dall’espletamento del parto (dopo conferma citologica e colposcopica della persistenza della lesione).

CARCINOMA CERVICALE MICROINVASIVO (9;66)

La diagnosi di carcinoma cervicale microinvasivo è garantita solo dalla conizzazione.

Nei casi di discordanza CCI (Cito-Colpo-Istologica) in cui la citologia o la colposcopia propendono per un carcinoma invasivo non confermato dalla istologia o la biopsia è inidonea per un giudizio diagnostico si propone la conizzazione dopo il 1° trimestre di gravidanza con l'obiettivo di definire la diagnosi, escludere la presenza di una lesione invasiva o valutare il grado della invasione.

L'intervento va eseguito in regime ospedaliero, mantenendo la sorveglianza ostetrica per 24-48 ore associata a profilassi tocolitica.

Con una diagnosi istologica di carcinoma microinvasivo la gravidanza verrà portata avanti fino all'epoca della maturità fetale; seguirà l'induzione del travaglio di parto ed il parto vaginale, non essendoci l'indicazione al taglio cesareo.

Dopo il parto si deve procedere ad una rivalutazione trimestrale (Pap-test e colposcopia) iniziando non prima della 12° settimana di puerperio per la programmazione di un eventuale trattamento definitivo.

La paziente va adeguatamente informata sugli eventuali rischi connessi alla conizzazione in gravidanza e sull'eventuale trattamento definitivo durante il puerperio.

CARCINOMA CERVICALE INVASIVO (66-67)

Il trattamento del carcinoma cervicale invasivo in gravidanza dipende da vari fattori:

- caratteristiche della neoplasia (istotipo, grado istologico, tipo di crescita, stadiazione, linfoangiotropismo, ecc.);
- età gestazionale;
- tipo di paziente e di coppia (nullipara o pluripara, atteggiamento psicologico ed etico);
- problemi etici dei terapisti.

L'isterectomia radicale con linfadenectomia pelvica e conservazione delle ovaie è indicata fino la 24° settimana di gestazione.

Se la diagnosi di cervicocarcinoma è effettuata dopo la 28° settimana, la letteratura è concorde nel suggerire una condotta di attesa sino all'epoca della maturità fetale. Un limite accettabile è quello di raggiungere le 32 settimane di gestazione in un tempo non superiore alle 6 settimane.

L'isterectomia radicale con linfadenectomia pelvica e conservazione delle ovaie è preceduta dal taglio cesareo secondo tecnica classica. Tali interventi vanno sempre eseguiti in strutture di 2°-3° livello di ginecologia oncologica e rianimazione neonatale.

Problemi decisionali importanti medico-legali ed etici nel consigliare una condotta di attesa o di trattamento immediato sorgono tra la 24° e 28° settimana di gestazione.

COPIA TRATTA DA BOLLETTINO UFFICIALE ONLINE - www.ragioneeumbria.it

GESTIONE DELLA PAZIENTE HIV POSITIVA CON PAP-TEST ANORMALE

L'infezione da HIV e la relativa immunodepressione sono associate ad una maggiore persistenza ed una minor risoluzione spontanea della infezione da HPV (9;68). La persistenza della infezione da HPV può spiegare l'aumentato rischio di SIL nelle donne HIV positive infette. In letteratura viene riportata una prevalenza di SIL del 20-60% (versus 3-10% nelle donne HIV negative) con una incidenza di HSIL fino a 4659 casi/100.000/anno.

Si è osservata una minore regressione spontanea (27-31%), con persistenza fino al 46% e progressione dall'8 al 38% delle lesioni (9-10;69-70). Questi parametri si sono dimostrati correlati alla gravità della malattia da HIV in funzione dei livelli di linfociti T CD4, carica virale e stadio della malattia.

Secondo la classificazione dei CDC di Atlanta del 1993 la presenza del cervicocarcinoma in pazienti HIV positive è sufficiente per definire lo stato di AIDS.

La mancanza di un chiaro aumento dell'incidenza del carcinoma cervicale è sicuramente correlata all'alta incidenza e mortalità per altre patologie AIDS-correlate.

La diffusione delle nuove terapie antiretrovirali (HAART) potrebbe portare in futuro ad un aumento significativo di tali patologie in seguito ad una riduzione della morbilità e mortalità HIV-relata.

Non esistono in letteratura dati significativi e concordi tra i vari Autori, circa gli effetti dell'HAART sulla progressione/regressione delle lesioni precancerose cervicali (9; 71-72).

Tale discordanza potrebbe essere correlata alla persistenza dell'HIV nelle mucose genitali (compartimentalizzazione), con conseguente deficit dell'immunità locale anche in donne "responders" alla terapia antiretrovirale (73-74).

L'alta prevalenza di patologia cervicale soprattutto di natura infettiva in presenza di HPV comporta un basso valore predittivo negativo del Pap-test con un numero significativo di SIL che possono sfuggire alla diagnosi. Pertanto nonostante il CDC di Atlanta consigli per lo screening delle donne HIV positive un Pap-test annuale dopo 2 citologie semestrali negative, la maggior parte degli Autori sono concordi nell'eseguire Pap-test semestrali associati a colposcopie del tratto genitale inferiore.

Tutte le pazienti con Pap-test anormali (anche per ASCUS/LSIL) vanno inviate a colposcopia con eventuale biopsia cervicale.

Le pazienti HIV positive dopo interventi cervicali per lesioni precancerose hanno un'alta incidenza di recidive (60%) soprattutto se fortemente immunodepresse. Tutte le pazienti con recidiva possono essere sottoposte a più interventi ablativi (escluso la crioterapia) o escissionali o ad interventi di isterectomia qualora ulteriori escissioni non siano più tecnicamente possibili.

Il management delle pazienti HIV positive nell'ambito dello screening del cervicocarcinoma è in funzione:

- dello stato immunitario (CD4/CD8);
- della carica virale;
- delle condizioni cliniche generali;
- delle dimensioni della lesione;
- della terapia antiretrovirale;
- della compliance della paziente al follow up.

E' previsto il seguente protocollo:

1. SCREENING

- Pazienti HIV+ immunocompetenti: Pap-test + colposcopia annuale
- Pazienti HIV+ immunodepresse: Pap-test + colposcopia semestrale

2. CIN I

- Pazienti HIV + immunocompetenti con lesioni piccole: follow up semestrale (Pap-test + colposcopia) per max 2 anni → successivamente terapia distruttiva o escissionale
- Pazienti HIV+ immunocompetenti con lesioni estese: terapia distruttiva/escissionale
- Pazienti HIV+ immunodepresse con lesioni piccole o estese: terapia distruttiva/escissionale

3. CIN II – III

Terapia escissionale

4. FOLLOW UP DOPO TERAPIA

Pap-test + colposcopia semestrale

QUALITA' E ACCREDITAMENTO DEI CENTRI DI II LIVELLO

L'accreditamento dei presidi ove vengono erogate prestazioni diagnostiche e terapeutiche è uno degli obiettivi irrinunciabili per garantire prestazioni di buona qualità. Ai fini dell'accreditamento vanno prese in considerazione le **risorse logistiche, tecniche e professionali** (75).

Il centro di colposcopia deve essere munito di apparecchiature a norma, sottoposte a regolare manutenzione e provviste, ove possibile, di sistemi di videoripresa, di trasmissione e registrazione dell'immagine, anche al fine di controlli di qualità ed in funzione della didattica.

Tutti i servizi dovrebbero avere un colposcopista responsabile con un'adeguata preparazione e personale infermieristico o ostetrico dedicato. L'esame colposcopico deve essere condotto al massimo da due medici ginecologi, un operatore e un osservatore coadiuvati da un'ostetrica o da un'infermiera; in ogni caso **la seduta colposcopica deve essere svolta con il massimo rispetto della privacy della donna ed in condizioni tali da garantire la migliore accoglienza, per quanto riguarda sia l'aspetto relazionale sia quello della qualità dei locali.**

A tal fine le Aziende Sanitarie (Aziende USL e Aziende Ospedaliere) coinvolte nel II livello diagnostico – terapeutico per lo screening del cervicocarcinoma uterino dovrebbero garantire ai Centri di II livello adeguate strutture e apparecchiature conformi alle normative sull'accreditamento.

I centri di colposcopia adotteranno schede colposcopiche con riferimento alle Classificazioni Colposcopiche Internazionali (5). Sulla scheda colposcopica deve essere riportato lo schema colposcopico che illustri la sede e l'immagine osservata e la sede dove è stata eseguita una eventuale biopsia, debbono essere registrati i referti colposcopici con i diversi aspetti della lesione.

Almeno il 90% degli esami colposcopici deve essere accuratamente registrato quanto a visibilità della GSC, presenza o assenza di una lesione visibile, opinione colposcopica riguardo alla natura dell'anormalità e alla necessità di trattamento.

La scheda colposcopica deve essere comprensibile anche per medici non specialisti.

Al colposcopista-ginecologo spetta la refertazione colposcopica, la diagnosi e l'indirizzo terapeutico nonché il conseguente inserimento informatico dei relativi dati, al fine di consentire il corretto calcolo degli indicatori per la valutazione del protocollo stesso.

Deve essere assicurata una adeguata comunicazione con il Medico di Medicina Generale di riferimento circa la diagnosi e il programma terapeutico.

Il tempo di attesa per una colposcopia per Pap-test anormale non deve superare i 2 mesi (>90%); l'espletamento dell'esame colposcopico nei casi di citologia HSIL va effettuato entro 1 mese (>90%). Il tasso massimo di mancata risposta al 1° appuntamento deve essere inferiore al 15%. E' accettabile una mancata risposta all'appuntamento di follow up inferiore al 15%.

I Centri di II livello diagnostico-terapeutico nell'ambito dello screening possono essere rappresentati da Cliniche Universitarie, da Ospedali e da Istituti di Ricerca a carattere scientifico, comunque nel rispetto delle normative sull'accreditamento.

Ai fini dell'accreditamento dei Centri di II livello vanno considerati parametri collegati alla **diagnosi** e alla **terapia - follow up** (75-76).

Per quanto riguarda la **diagnosi** sono da considerare:

- il numero di nuovi casi/anno di Pap-test anormali giunti all'osservazione del colposcopista (>100 per ogni singolo operatore);
- ogni colposcopista dovrebbe supervisionare direttamente almeno 50 casi all'anno;
- almeno il 90% dei casi di HSIL deve essere sottoposto a biopsia;
- almeno il 90% dei casi con ASCUS o LSIL deve avere una biopsia entro due anni dal primo Pap-test;
- l'adeguatezza del prelievo bioptico (almeno il 90% dei prelievi deve risultare adeguato all'esame istologico);
- l'effettivo riscontro istologico di lesioni CIN evocate alla colposcopia (almeno l'85% delle biopsie deve risultare una CIN);
- l'accuratezza del colposcopista nel predire lesioni di alto grado o più severe (almeno nel 70% dei casi sottoposti a biopsia);

- il tempo medio per un esame colposcopico comprensivo di anamnesi e di biopsia mirata previo consenso informato (20 minuti);
- la refertazione istologica e il successivo piano di gestione del caso (comunicazione alla donna entro 14 giorni dalla colposcopia nel 90 % dei casi).

Per quanto riguarda la **terapia** e il **follow up** sono da considerare:

- l'informazione alle pazienti sulla necessità e sul tipo di trattamento con relative complicanze, sul successivo follow up e la registrazione del loro consenso;
- la necessità di una diagnosi istologica prima della terapia distruttiva;
- il tipo di anestesia (oltre l'85% dei casi dovrebbe essere trattato in anestesia locale);
- la durata dell'intervento (almeno l'85% dei trattamenti deve essere completato entro 10 minuti dall'inizio della procedura);
- la bassa incidenza di complicanze, siano esse immediate o tardive (emorragie, stenosi del canale cervicale, infezioni) (i trattamenti associati a sanguinamento che richiedono tecniche emostatiche non dovrebbero essere superiori al 5% e l'incidenza delle stenosi cervicali deve essere non superiore al 2%);
- il discomfort quanto più lieve per le pazienti;
- la bassa incidenza di ricoveri ordinari per complicanze (non più del 2% dei casi trattati);
- i controlli citologici dopo intervento (almeno l'85% dei casi trattati entro 6 mesi);
- i controlli citologici a 6 mesi privi di discariosi (oltre il 90% dei casi trattati);
- i controlli colposcopici dopo intervento (la colposcopia è particolarmente utile nel follow up se la lesione trattata era estesa, il grado elevato e l'escissione incompleta);
- la bassa incidenza di insuccessi (entro 12 mesi dal trattamento dovrebbero essere inferiori al 5%).
- la bassa incidenza di tumore invasivo dopo trattamento per CIN III ($\leq 3\%$).

Per mantenere un elevato livello di performance è necessaria una corretta formazione e l'esame di un adeguato numero di casi (sospetti positivi) con un ampio bacino di utenza.

BIBLIOGRAFIA

1. SOLOMON D., DAVEY D., KURMAN R. et al. : The Bethesda System 2001: terminology for reporting results of cervical cytology. JAMA 287:2114, 2002
2. CHIN A.B., BRISTOW R.E., KORST L.M., WALTS A., LAGOSSE L.D.: The significance of atypical glandular cells on routine cervical cytologic testing in a community. Obstet. Gynecol. 184:1043, 2001
3. NASUTI J.F., FLEISHER S.R., GUPTA P.K.: Atypical glandular cells of undetermined significance (AGUS): clinical considerations and cytohistologic correlation. Diagn. Cytopathol. 26:186, 2002
4. WALTON R.J.: Report of a Task Force Reconvened by the Health Service Directorate (Health Service and Promotion Branch, Government of Canada): Cervical Cancer Screening Programs 1982. Ottawa, Canada, Minister of National Health and Welfare, 1982
5. STAFL A., WILBANKS G.: International Terminology of Colposcopy. The Cervix 9:1892, 1992
6. WALKER P., DEXEUS S., DE PALO G., BARRASSO R., CAMPION M., GIRARDI F., JACOB C., ROY M., ROY M.: International terminology of colposcopy: an updated report from the International Federation for Cervical Pathology and Colposcopy. Obstet. Gynecol. 101:175, 2003
7. DE PALO G.: Manuale di Colposcopia e Patologia del Tratto Genitale Inferiore. Masson Editore, Milano 1994
8. BOSELLI F., DE MARTIS S.: Colposcopia In: "Diagnosi precoce della neoplasia cervicale: attualità e prospettive". Critical Medicine Publishing Ed. 2001
9. FERRIS D.G., COX J.T., O'CONNOR D.M., WRIGHT V.C., FOERSTER J.: Modern Colposcopy ASCCP Kendall / Hunt Publishing Company 2003
10. PRENDIVILLE W., RITTER J., TATTI S., TWIGGS L.: Colposcopy. Management options. Saunders, Toronto, 2003
11. SINGER A. and MONAGHAN J.: Lower Genital Tract Precancer. Colposcopy, Pathology and Treatment. Blackwell Science, Cambridge, 1994

12. ANDERSON D.J., STRACHAN F., PARKIN D.E.: Cone biopsy: has endocervical sampling a role? *Br. J. Obstet. Gynecol.* 99:668, 1992
13. CARTIER R: *Practical Colposcopy*. Laboratoire Cartier, 2nd Ed., Paris, 1984
14. WRIGHT T.C., SCHIFFMAN M.H., SOLOMON D. et al.: Interim guidance on the use of interim guidance on the use of HPV DNA Testing as an adjunct to cervical cytology. *Obstet. Gynecol.* 103:304, 2004
15. SCHLECHT N.F., KULAGA S., ROBITAILLE J. et al.: Persistent human papillomavirus infection as a predictor of cervical intraepithelial neoplasia. *JAMA* 286:3106, 2001
16. COX J.T., SCHIFFMAN M., SOLOMON D.: ASCUS-LSIL Triage Study (ALTS) Group. Prospective follow up suggests similar risk of subsequent cervical intraepithelial neoplasia grade 2 or 3 among women with cervical intraepithelial neoplasia grade 1 or negative colposcopy and directed biopsy. *Am. J. Obstet. Gynecol.* 188:1406, 2003
17. YITALO N., SORENSEN P., JOSEFSSON A.M. et al.: Consistent high viral load of human papillomavirus 16 and risk of cervical carcinoma in situ: a nested case – control study. *Lancet* 355:2194, 2000
18. CHAN P.K., LAM C.W., CHEUNG T.H. et al.: Association of human papillomavirus type 58 variant with the risk of cervical cancer. *J. Natl. Cancer Inst.* 94:1249, 2002
19. MUNOZ N., BOSCH F.X., de SANJOSE S. et al.: International Agency for Research on Cancer Multicenter Cervical Cancer Study Group. Epidemiologic classification of human papillomavirus types associated with cervical cancer. *NEJM* 348:518, 2003
20. BOSCH F.X., De SANJOSE S.: Chapter 1 : Human papillomavirus and cervical cancer-burden and assessment of causality. *J. Natl. Cancer Inst. (monograph)* 31:3. 2003
21. ASCUS – LSIL Triage Study (ALTS) Group – Results of randomized trial on the management of cytology interpretations of atypical squamous cells of undetermined significance. *Am. J. Obstet. Gynecol.* 188:1383, 2003
22. Gestione della Paziente con Pap-test anormale. Linee Guida SICPCV 2002. La Colposcopia in Italia Anno XIX – N.1 Artioli Editore, 2003

23. ARBYN M.: Virologic versus cytologic triage of women with equivocal PAP smears: a metaanalysis of the accuracy to detect high – grade intraepithelial neoplasia. JNCI 96:280, 2004
24. SOLOMON D.: Role of triage testing in cervical cancer screening. Journal of the National Cancer Monographs, chapter 14, 2003
25. COX J.T., LORINCZ A.T., SCHIFFMAN L.H.: Human papillomavirus testing by hybrid capture appears to be useful in triaging women with a cytologic diagnosis of atypical squamous cells of undetermined significance. Am. J. Obstet. Gynecol. 172:946, 1995
26. SHERMAN M.E., KELLY D.: High-grade squamous intraepithelial lesions and invasive carcinoma following the report of three negative Papanicolaou smears: screening failures or rapid progression? Mod. Pathol. 5:337, 1992
27. SOLOMON D., SCHIFFMAN M., TARRONE.: Comparison of three management strategies for patients with Atypical Squamous Cells of Undetermined Significance. J. Natl. Cancer. Inst. 93:293, 2001
28. QUDDUS M.R., SUNG C.J., STEINHOFF M.M., LAUCALAN S.C., SINGER D.B., HUTCHINSON M.L.: Atypical squamous metaplastic cells. Cancer 93:16, 2001
29. KURMAN R.J., HENSON D., HERBST A., NOLLER R., SCHIFFMAN M.N.: Interim guidelines for management of abnormal cervical cytology. JAMA 271:1866, 1994
30. WRIGHT T.C., COX J.T., MASSAD L.S., TWIGGS L.B., WILKINSON E.J.: 2001 Consensus Guidelines for the Management of women with cervical cytological abnormalities. JAMA 287:2120, 2002
31. RONNETT B.M., MANOS M.M., RANSLEY J.E.: Atypical glandular cells of undetermined significance (AGUS). Hum. Pathol. 30:816, 1999
32. ZWEIZIG S., NOLLER K., REALE F., COLLIS S., RESSEGUIE L.: Neoplasia associated with atypical glandular cells of undetermined significance cervical cytology. Gynecol.Oncol. 65:314, 1997
33. DUSKA L.R., FLYNN C.F., CHEN A., WHALL-STROJWAS D., GOODMAN A.: Clinical evaluation pf atypical glandular cells of undetermined significance on cervical cytology. Obstet. Gynecol. 91:278, 1998

34. CHIN A.B., BRISTOW R.E., KORST L.M., WALTS A., LAGASSE L.D.: The significance of atypical glandular cells on routine cervical cytologic testing in a community – based population. *Am. J. Obstet. Gynecol* 182:1278, 2000
35. CHANEN W., ROME M.: Elettrocoagulation diathermy for cervical dysplasia and carcinoma in situ: a 15 year survey. *Obstet. Gynecol.* 61:673, 1983
36. CHARLES E.H., SAVAGE E.W.: Cryosurgical treatment of cervical intraepithelial neoplasia. *Obstet. Gynecol. Surv.* 35:539, 1980
37. DUNCAN I.D.: The Seem cold coagulator in the management of cervical intraepithelial neoplasia. *Clin. Obstet. Gynecol.* 26:996, 1983
38. WRIGHT V.C., DAVIES E., RIOPELLE M.A.: Laser surgery for cervical intraepithelial neoplasia: principles and results . *AM. J. Obstet. Gynecol.* 145:181, 1983
39. BENEDET J.L., MILLER D.M., NIKERSON K.G.: Results of conservative management of cervical intraepithelial neoplasia. *Obstet. Gynecol.* 79:105, 1992
40. LOOBUYCK N.A. and DUNCAN I.: Destruction of CIN 1 and 2 with the SEEM cold coagulator: 13 years experience. *Br. J. Obstet. Gynaecol.* 100:465, 1993
41. ALI S.W., EVANS A.S., MONAGHAN J.M.: Results of CO2 laser cylinder vaporisation of CIN in 1234 patients. An analysis of failures . *Br. J. Obstet. Gynecol.* 93:75, 1986
42. VOLANTE R., PASERO L., SARACENO L.: Carbon dioxide laser surgery with colposcopy for cervico - vaginal intraepithelial neoplasia treatment: ten years' experience and failure analysis. *Eur. J. Gynecol. Oncol.* 13 (Suppl. 1):78, 1992
43. PARASKEVSIDIS E., JANDIAL L., MANN E.M., FISHER P.M., KITCHENER H.C.: Patterns of treatment failure following laser for cervical intraepithelial neoplasia; implication for follow up protocol. *Obstet. Gynecol.* 78:80, 1991
44. MITCHELL M.F., TORTOLERO-LUNA G., COOK E., WHITTAKER L., RHODES-MORRIS H., SILVA E.: A randomized clinical trial of cryotherapy, laser vaporization and Loop Electrosurgical Excision for treatment of squamous intraepithelial lesions of the cervix. *Obstet. Gynecol.* 92:737, 1998

45. STENTELLA P., PACE S., VILLANI C., PALAZZETTI P.L., DI RENZI F., STOLFI G., FREGA A.: Cervical intraepithelial neoplasia: carbon dioxide vaporization and conization. *Eur. J. Gynaecol. Oncol.* 16:282, 1995
46. DRUGGAN B.D., FELIX J.C., MUDERSPACH L.I., GEBHARDT J.A., GROSEHEN S., MORROW P., ROMAN L.D.: Cold - knife versus conization by the loop electrosurgical excision procedure: a randomized, prospective study. *Am. J. Obstet. Gynecol.* 180:276, 1999
47. COPPLESON M., ATKINSON K.H., DALRYMPLE J.C.: Cervical squamous and glandular intraepithelial neoplasia: clinical features and review of management. Da: Coppleson M. "Gynecologic Oncology" Vol. 1 2nd Churchill Livingstone, Edinburgh, 1992
48. SKJELDESTAD F.E., HAGEN B., LIE A.K., ISAKSEN C.: Residual and recurrent disease after laser conization for cervical intraepithelial neoplasia. *Obstet. Gynecol.* 90:428, 1997
49. MAHADEVAN N., HORWELL D.H.: The value of cytology and colposcopy in the follow up of cervical intraepithelial neoplasia after treatment by laser excision. *Br. J. Obstet. Gynecol.* 10:563, 1993
50. BANDIERAMONTE G., LOMONICO S., QUATTRONE P., STEFANON B., MEROLA M., BUCCI A.: Laser conization assisted by crypt visualization for Cervical Intraepithelial Neoplasia. *Obstet. Gynecol.* 91:263, 1998
51. TABOR A. and BERGET A.: Cold knife and laser conization for cervical intraepithelial neoplasia. *Obstet. Gynecol.* 76:662, 1990
52. GOODMAN J.D.S. and SUMNER D.: Patient acceptability of laser and cold coagulation therapy for pre-malignant disease of the uterine cervix. *Br. J. Obstet. Gynecol.* 98:1168, 1991
53. FERENCZY A., CHOUKROUN D., ARSENEAU J.: Loop Electrosurgical Excision Procedure for squamous intraepithelial lesions of the cervix: advantages and potential pitfalls. *Obstet. Gynecol.* 87:332, 1996
54. PRENDIVILLE W.: Large Loop Excision of the Transformation Zone. *Clin. Obstet. Gynecol.* 38:662, 1995

55. FLANNELLY G., LANGHAN H., JANDIAL L., MANN E., CAMPBELL M., KITCHENER H.: A study of treatment failures following large loop excision of the transformation zone for the treatment of cervical intraepithelial neoplasia. *Br. J. Obstet. Gynecol.* 104:718, 1997
56. BANDIERAMONTE G. , DE PALO G.: Il laser Da: De Palo G. "Manuale di Colposcopia e Patologia del Tratto Genitale Inferiore". Masson Edizioni, Milano, 1993
57. SOUTTER W.P., DE BARROS LOPES A., FLETCHER A., MONAGHAN J.M., DUNCAN I.D., PARASKEVAIDIS E., KITCHENER H.C.: Invasive cervical cancer after conservative therapy for cervical intraepithelial neoplasia. *Lancet* 349:978, 1997
58. CREASMAN W.T.: New gynecologic cancer staging. *Gynecol. Oncol.* 58:157, 1995
59. ROMAN L.D., FELIX J.C., MUDERSPACH L.I., AGAHJANIAN A., QUIAN D., MORROW P.: Risk of residual invasive disease in women with microinvasive squamous cancer in a conization specimen. *Obstet. Gynecol.* 90:759, 1997
60. UEKI M., OKAMOTO Y., OSAMU M., YASUO S., KITSUKI K., UEDA M., SUGIMOTO O.: Conservative therapy of microinvasive carcinoma of the uterine cervix. *Gynecol Oncol.* 53:109, 1994
61. BURGHARDT E.: Pathology of early invasive squamous and glandular carcinoma of the cervix (FIGO STAGE 1A). Da: Coppleson M. "Gynaecologic Oncology " Vol. 1 2nd Ed. Churchill Livingstone, Edinburgh, 1992
62. HACHER N.F., BEREK J.S., LAGASSE L.D.: Carcinoma of the cervix associated with pregnancy. *Obstet. Gynecol.* 59:735, 1982
63. MIKHAIL M.S., ANYAEGBUNAM, ROMNEY S.L.: Computerized colposcopy and conservative management of cervical intraepithelial neoplasia in pregnancy. *Acta Obstet. Gynecol. Oncol.* 67:162, 1997
64. SIDDIQUI G., KURZEL R.B., LAMPLEY E.C., KANG H.S., BLANKSTEIN J.: Cervical dysplasia in pregnancy; progression versus regression postpartum. *Obstet. Gynecol.* 97:S13, 2001
65. MARSH M. and FITZGERALD P.J.: Carcinoma in situ of the human uterine cervix in pregnancy: prevalence and post-pregnancy persistence. *Cancer* 9:1193, 1956

66. HOPKINS M.P. and MORLEY G.W.: The prognosis and management of cervical cancer associated with pregnancy. *Obstet. Gynecol.* 80:9, 1992
67. MONK B.J. and MONTZ F.J.: Invasive cervical complicating intrauterine pregnancy: treatment with radical hysterectomy. *Obstet. Gynecol* 80:199, 1992
68. AHDIED L.: Prevalence, incidence and type-specific persistence of HPV in HIV-positive and HIV-negative. *J. Infect. Dis.* 184:682, 2001
69. MAUNDEL BLATT J.S.: Association between HIV infection and cervical neoplasia: implications for clinical care of women at risk for both conditions. *AIDS* 6:173, 1992
70. MASSAD L.S.: Evolution of cervical abnormalities among women with HIV-1: evidence from surveillance cytology in the women's Interagency HIV Study. *J. AIDS* 27:432, 2001
71. MINKOFF H.: The effect of HAART on cervical changes associated with oncogenic HPV among HIV-infected women. *AIDS* 15:2157, 2001
72. DORUCCI M.: Incidence of invasive cervical cancer in a cohort of HIV-seropositive women before and after the introduction of HAART: *J. AIDS* 26:377, 2001
73. SOPRACORDEVOLE F.: Squamous Intraepithelial Cervical Lesions in Human Immunodeficiency Virus seropositive woman. *J. Reprod. Med.* 41:580, 1996
74. MAIMAN M.: Management of cervical neoplasia in human immunodeficiency virus infected women. *J. Natl. Cancer Inst. Monogr.* 23:43, 1998
75. LUESLY D.: Standards and quality in colposcopy. *NHSCSP* 2:9, 1996
76. CONFERENZA PERMANENTE PER I RAPPORTI TRA LO STATO, LE REGIONI E LE PROVINCE AUTONOME DI TRENTO E BOLZANO: Accordo tra il Ministero della Sanità e le Regioni e Province Autonome di Trento e Bolzano sulle Linee Guida concernenti la prevenzione, la diagnostica e l'assistenza in oncologia. *Gazzetta Ufficiale della Repubblica Italiana (Suppl. Ord.)* n. 100 del 2 Maggio 2001

ALLEGATO 1

COPIA TRATTA DA BOLLETTINO UFFICIALE ONLINE - www.regione.umbria.it

IL SISTEMA BETHESDA 2001**TIPO DI CAMPIONE**

Indicare se Pap -Test convenzionale o in fase liquida.

ADEGUATEZZA DEL CAMPIONE

Soddisfacente per la valutazione (annotare presenza/assenza di componente endocervicale/zona trasformazione e altri indicatori di qualità, es. sangue parzialmente oscurante, infiammazione).

Non soddisfacente per la valutazione (specificare motivo).

Preparato rifiutato/non processato (specificare motivo).

Preparato processato ed esaminato, ma non soddisfacente per la valutazione di anomalie epiteliali a causa di (specificare motivo).

CATEGORIZZAZIONE GENERALE

Negativo per lesioni intraepiteliali o malignità.

Anormalità delle cellule epiteliali: vedi interpretazione/risultato (specificare se squamose o ghiandolari).

Altro: vedi interpretazione/risultato.

REVISIONE AUTOMATICA

Includere se effettuata.

TEST ANCILLARI

Includere se effettuati.

INTERPRETAZIONE/RISULTATO

NEGATIVO PER LESIONI INTRAEPITELIALI O MALIGNITA'

Organismi

- Trichomonas vaginalis
- Funghi del tipo Candida
- Variazione della flora suggestiva di vaginosi batterica
- Batteri morfologicamente del tipo Actinomyces
- Modificazioni cellulari suggestivi di herpes simplex virus

Altri reperti non neoplastici

Alterazioni cellulari reattive associate con:

- infiammazione (compreso riparazione tipica)
- radiazione
- IUD
- cellule ghiandolari in post-isterectomia
- atrofia

ALTRO

Cellule endometriali in donne di 40 anni o più: specificare se negativo per lesione squamosa

ANORMALITA' DELLE CELLULE EPITELIALI

Cellule squamose

- cellule squamose atipiche (ASC) o di significato indeterminato (ASC-US) o non possibile escludere HSIL (ASC-H)
- lesione intraepiteliale di basso grado (LSIL) o comprendente: HPV, displasia lieve, CIN 1
- lesione intraepiteliale di alto grado (HSIL) o comprendente: displasia moderata e grave, carcinoma in situ, CIS/CIN2/CIN3 con quadri sospetti per invasione
- carcinoma squamoso

Cellule ghiandolari

- cellule ghiandolari atipiche (AGC): specificare se endocervicali, endometriali o ghiandolari NOS (non altrimenti specificate)
- cellule ghiandolari atipiche, che non escludono lesione neoplastica: specificare se endocervicale, endometriali o NOS
- adenocarcinoma endocervicale in situ (AIS)
- adenocarcinoma endocervicale, endometriale, extrauterino, NOS
- altre neoplasie maligne: specificare

COPIA TRATTA DA BOLLETTINO UFFICIALE ONLINE - www.regione.umbria.it

ALLEGATO 2

COPIA TRATTA DA BOLLETTINO UFFICIALE ONLINE - www.regione.umbria.it

PROTOCOLLO DEI CONTROLLI CITOLOGICI E DI INVIO AL II LIVELLO**1. Negativo:**

- a) Quadro citologico soddisfacente, negativo per lesioni intraepiteliali o malignità: successivo controllo citologico a 3 anni.
- Quadro citologico non rappresentativo della sede anatomica, in presenza di un prelievo cieco: successivo controllo citologico ad 1 anno
 - Assenza di cellule endocervicali motivata da parte del prelevatore: successivo controllo citologico ad 1 anno
 - Modificazioni cellulari benigne: successivo controllo citologico a 6 mesi
 - Modificazioni da atrofia: ripetizione dopo appropriata terapia medica
- b) Quadro citologico non soddisfacente per:
- scarsa componente epiteliale squamosa
 - assenza di cellule endocervicali
 - flogosi intensa
 - presenza di sangue
 - eccessiva citolisi
 - aree di eccessivo spessore
 - presenza di materiale estraneo
 - difettosa conservazione/fissazione
 - altro

Ripetizione dell'esame

- c) Per quadri infiammatori (in presenza di “flogosi intensa”): si può consigliare la ripetizione dopo terapia antiflogistica

2. Cellule epiteliali anomale

- a) Cellule Squamose Atipiche di Significato Indeterminato (ASC-US): test- HPV-DNA

- b) Cellule Squamose Atipiche che non escludono lesione di alto grado (ASC-H): colposcopia
- c) Lesione Intraepiteliale Squamosa di Basso Grado (LSIL): colposcopia
- d) Lesione Intraepiteliale Squamosa di Alto Grado (HSIL): colposcopia
- e) Carcinoma a Cellule Squamose: colposcopia (la risposta non si invia alla paziente ma si contatta il medico curante o il prelevatore)

3. Cellule ghiandolari anomale

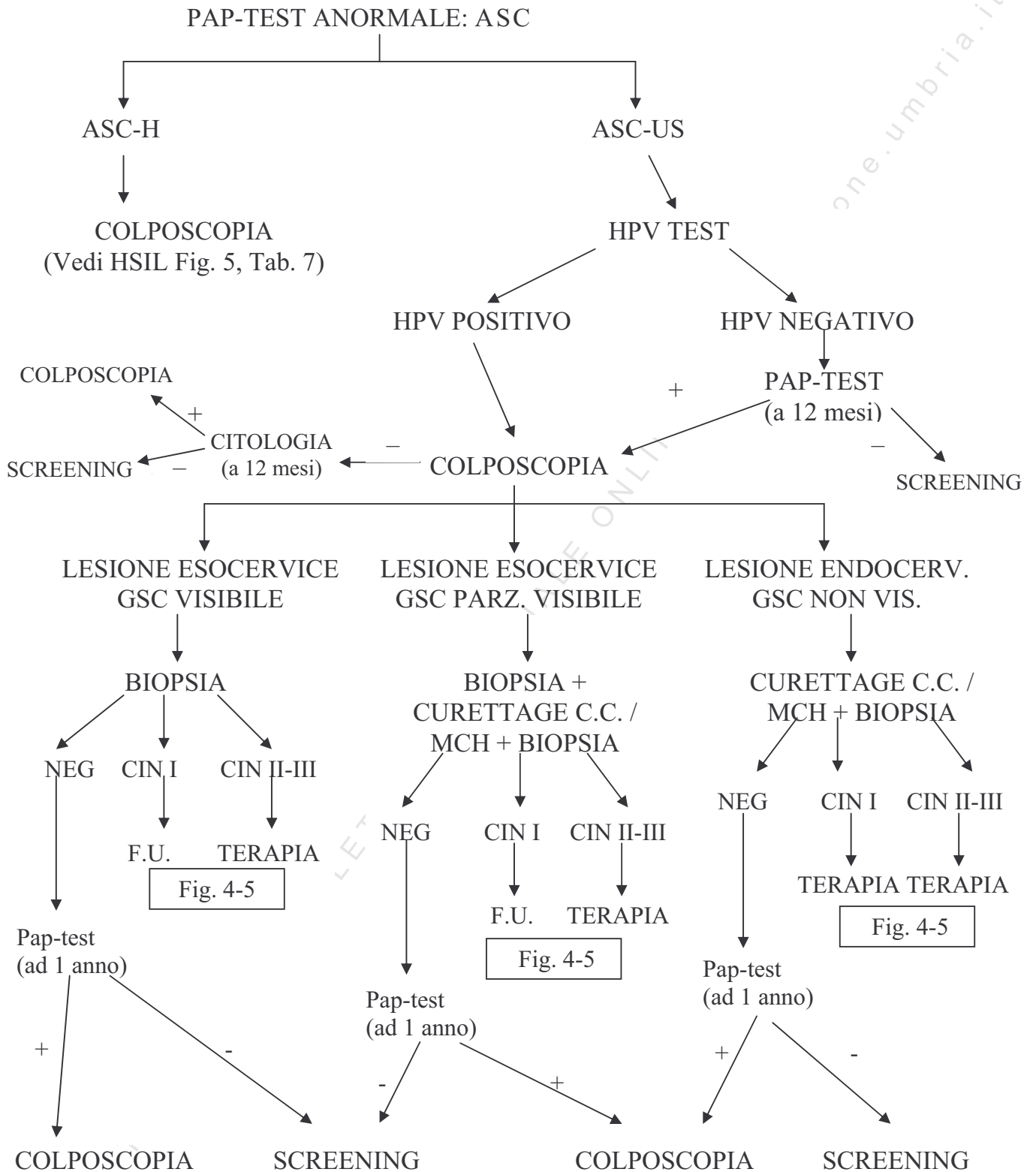
- 1. Cellule Ghiandolari Atipiche (AGC): approfondimento diagnostico
- 2. Cellule Ghiandolari Atipiche (AGH) che non escludono lesione neoplastica: approfondimento diagnostico (la risposta non si invia alla paziente ma si contatta il medico curante o il prelevatore)
- 3. Adenocarcinoma endocervicale in Situ (AIS): approfondimento diagnostico (la risposta non si invia alla paziente ma si contatta il medico curante o il prelevatore)
- 4. Adenocarcinoma (ADK): approfondimento diagnostico (la risposta non si invia alla paziente ma si contatta il medico curante o il prelevatore)
- 5. Altra neoplasia: approfondimento diagnostico (la risposta non si invia alla paziente ma si contatta il medico curante o il prelevatore)

- 4. **Presenza di cellule endometriali in menopausa:** approfondimento diagnostico (sulla risposta viene indicata l'assenza di lesioni intraepiteliali squamose).

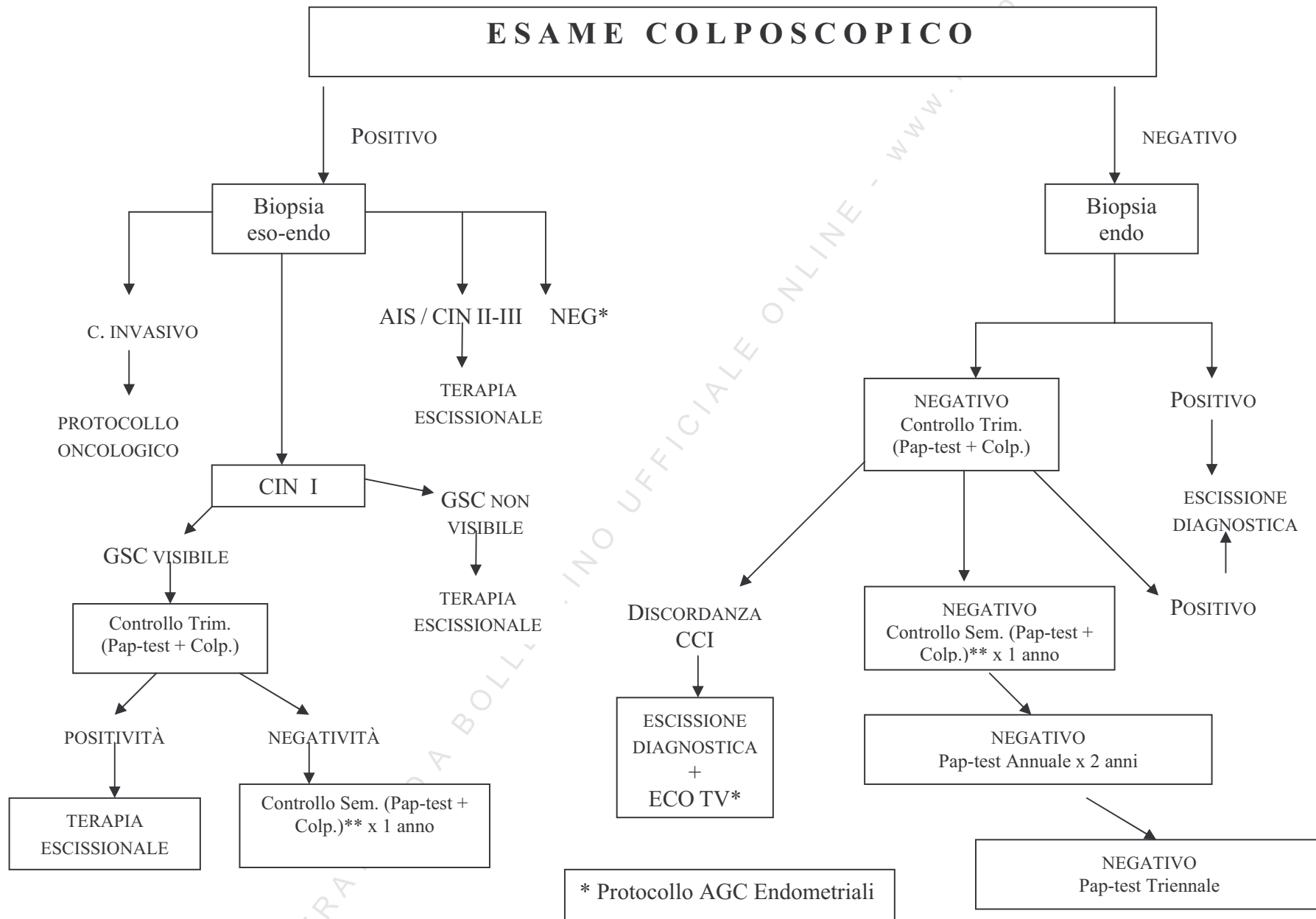
ALLEGATO 3

COPIA TRATTA DA BOLLETTINO UFFICIALE ONLINE - www.regione.umbria.it

**FIG. 1 - PROTOCOLLO DIAGNOSTICO TERAPEUTICO
CITOLOGIA: ASC (Atypical Squamous Cells)**



**FIG. 2 - PROTOCOLLO DIAGNOSTICO TERAPEUTICO
AGC ENDOCERVICALI**



**FIG. 3 - PROTOCOLLO DIAGNOSTICO TERAPEUTICO
AGC ENDOMETRIALI**

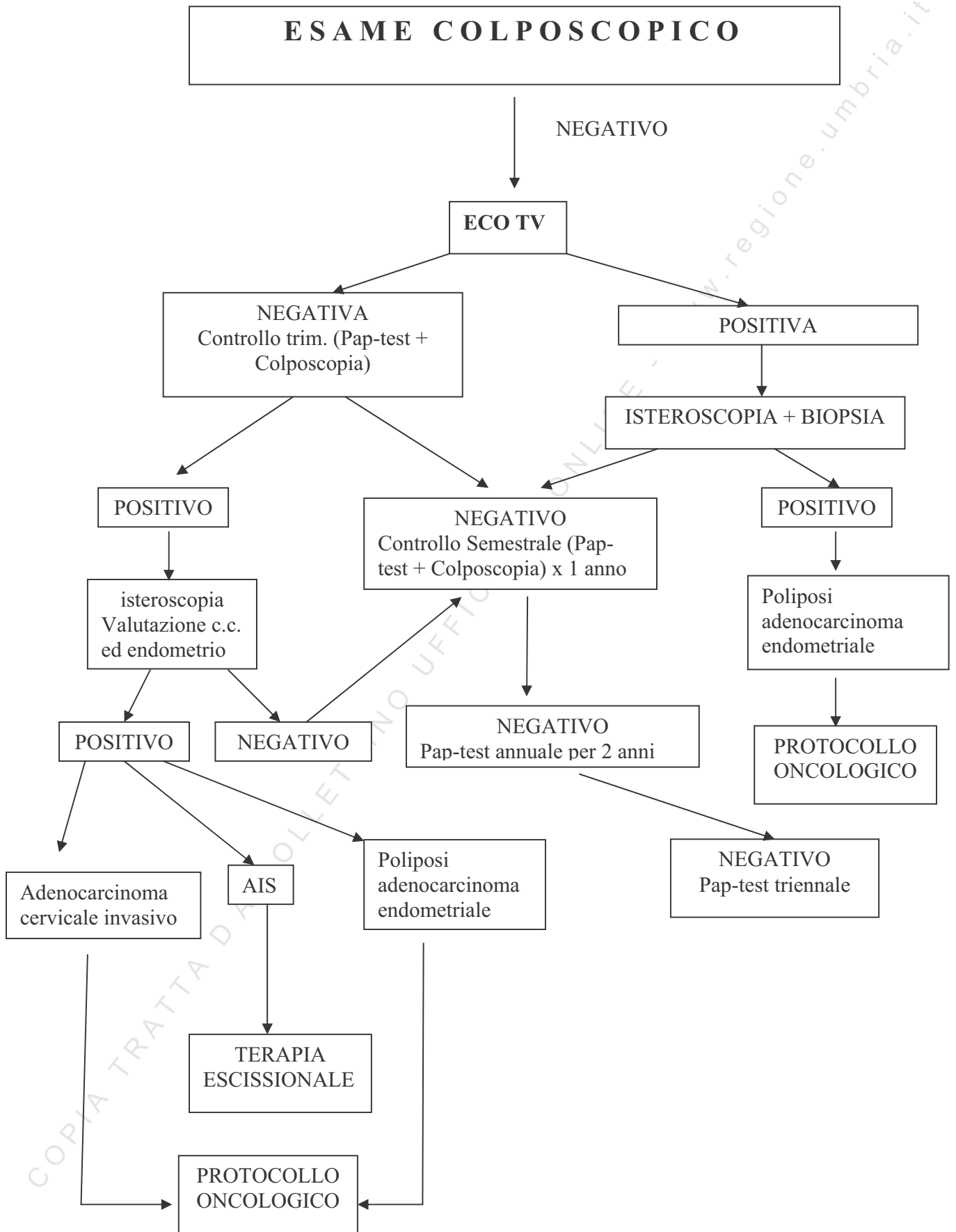


FIG. 4 - SCREENING DEL CERVICO-CARCINOMA UTERINO CON PROTOCOLLO DIAGNOSTICO TERAPEUTICO

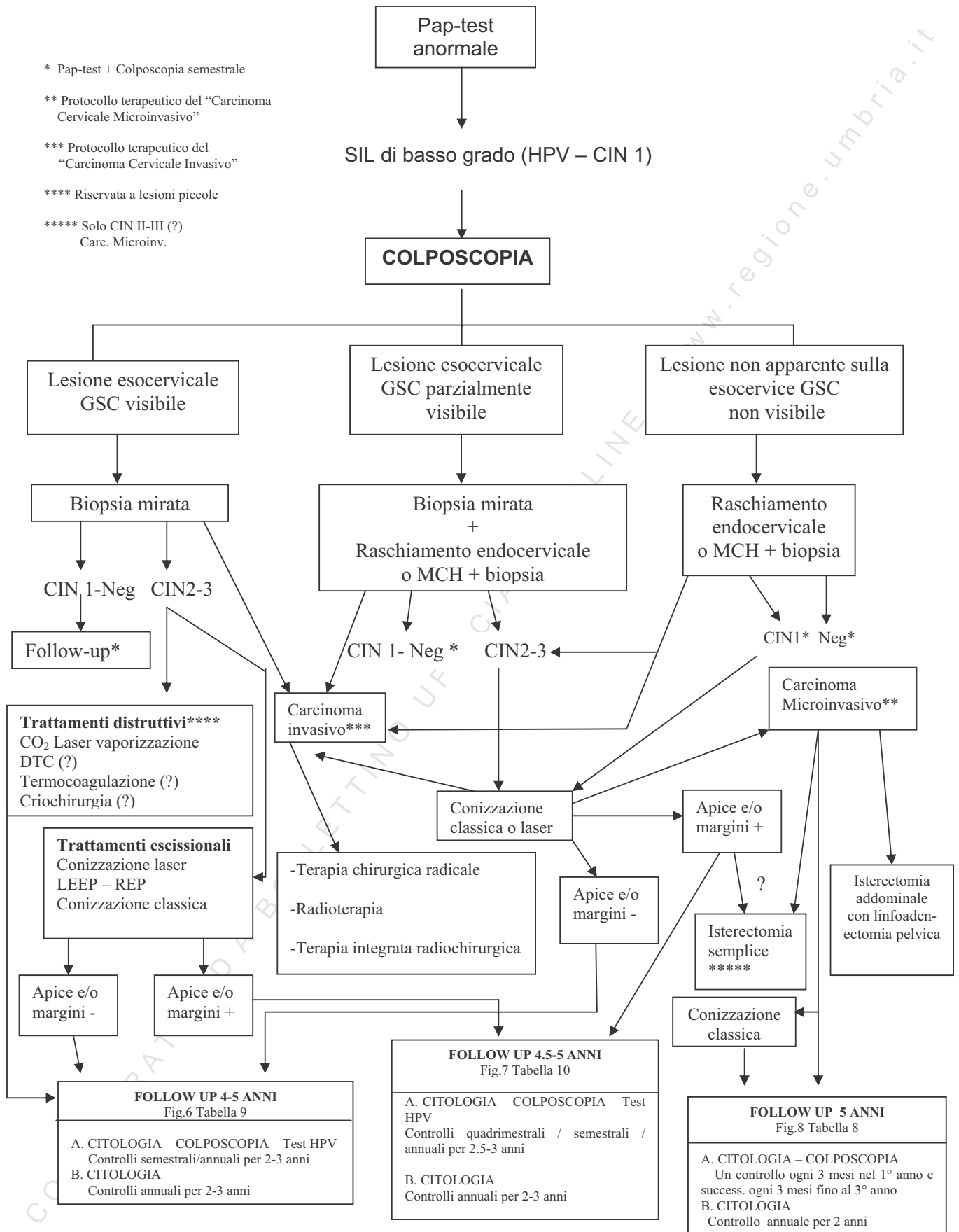
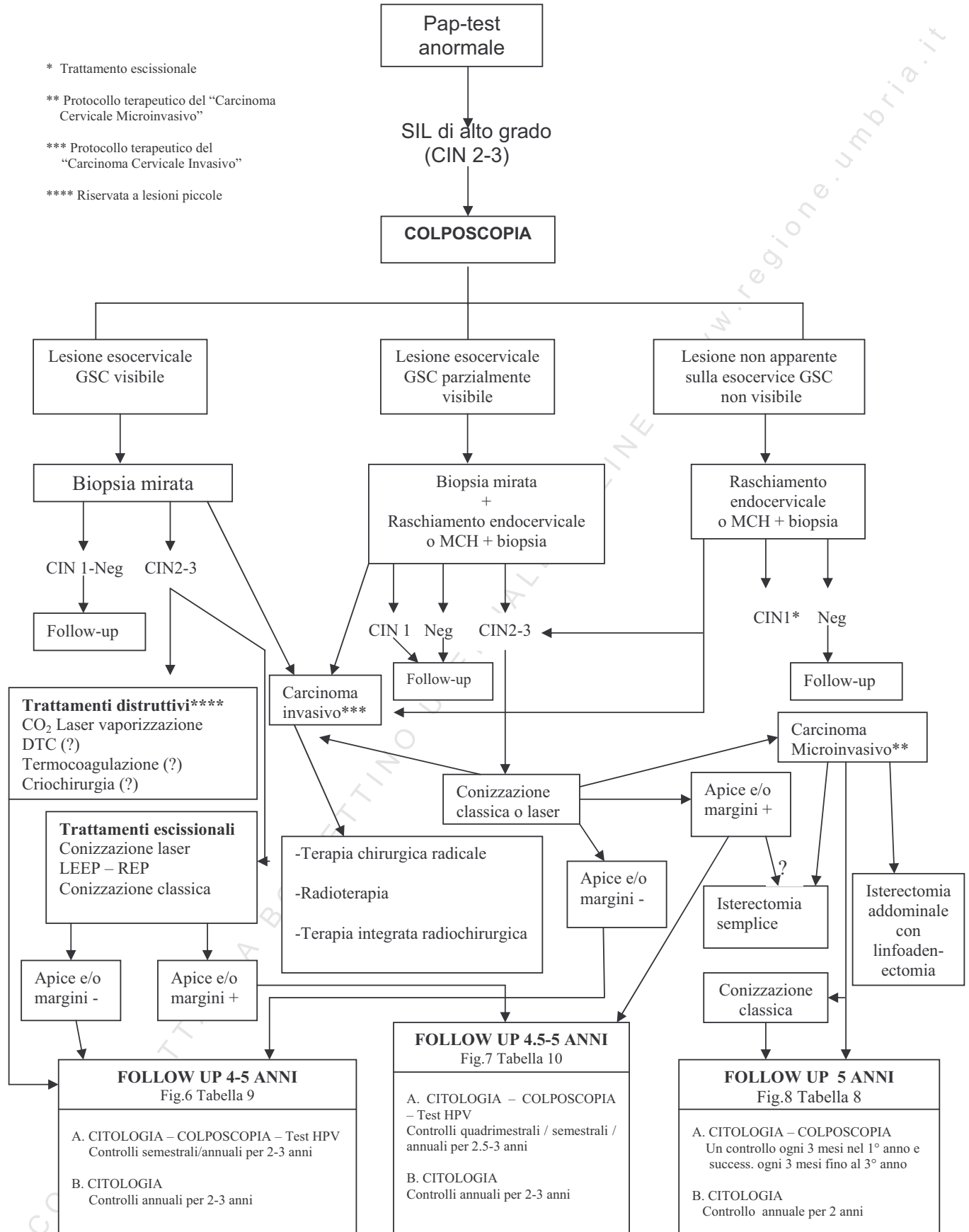
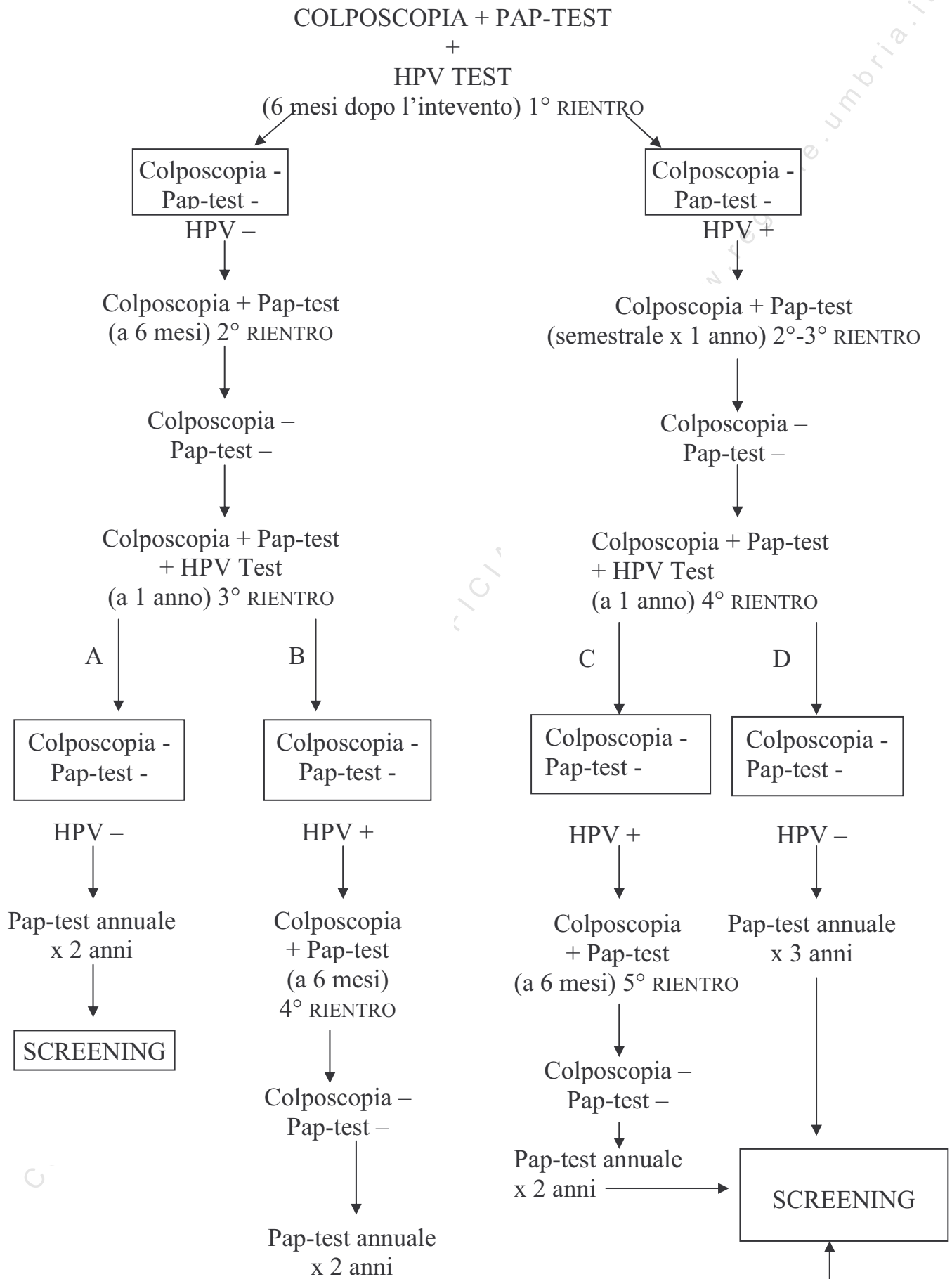


FIG. 5 - SCREENING DEL CERVICO-CARCINOMA UTERINO CON PROTOCOLLO DIAGNOSTICO TERAPEUTICO



**FIG. 6 - FOLLOW UP DOPO INTERVENTO
MARGINE E/O APICE -**



**FIG. 7 - FOLLOW UP DOPO INTERVENTO
MARGINE E/O APICE +**

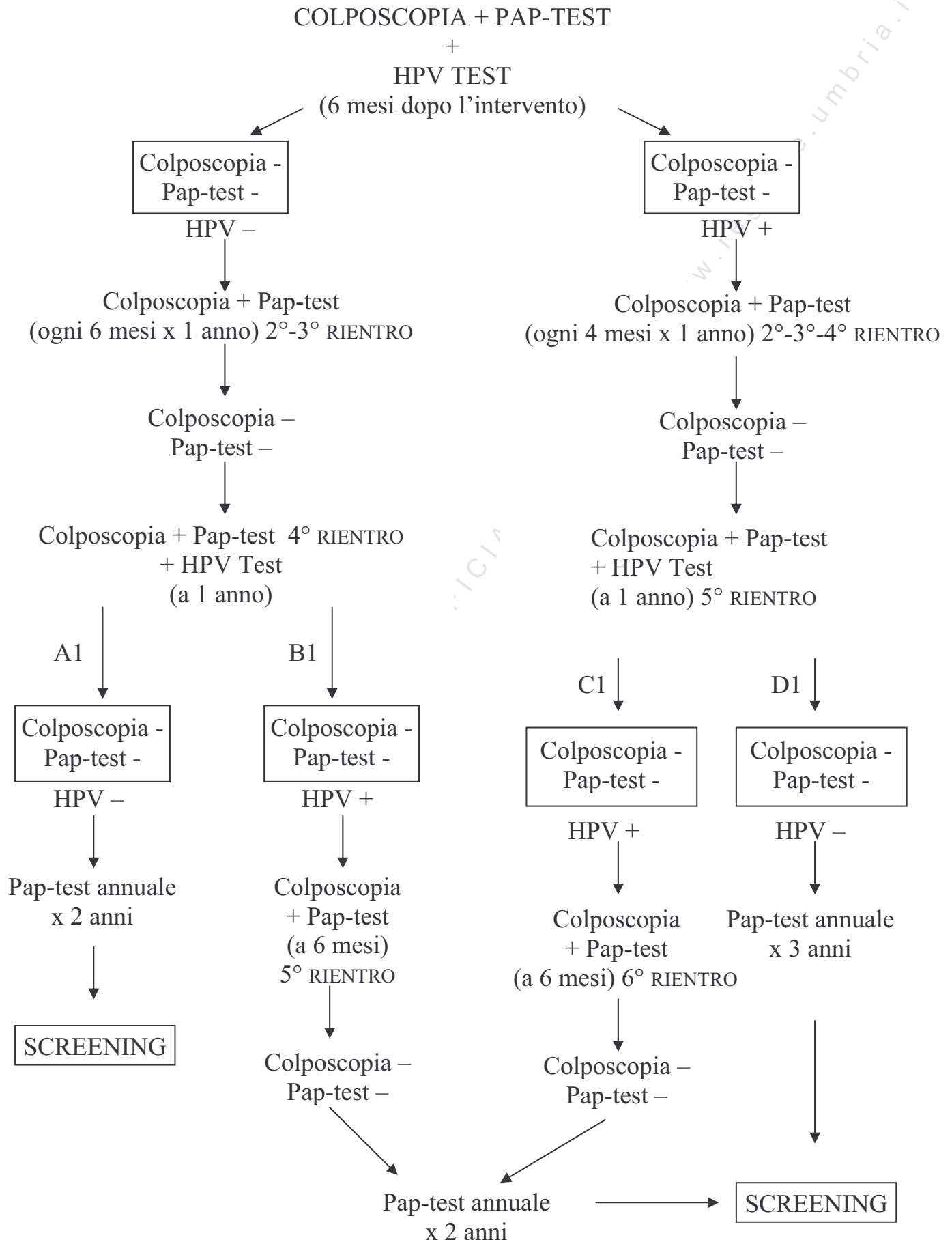


FIG. 8
CARCINOMA CERVICALE MICROINVASIVO STADIO IA FIGO
FOLLOW-UP DOPO TERAPIA ESCISSORIALE CERVICALE

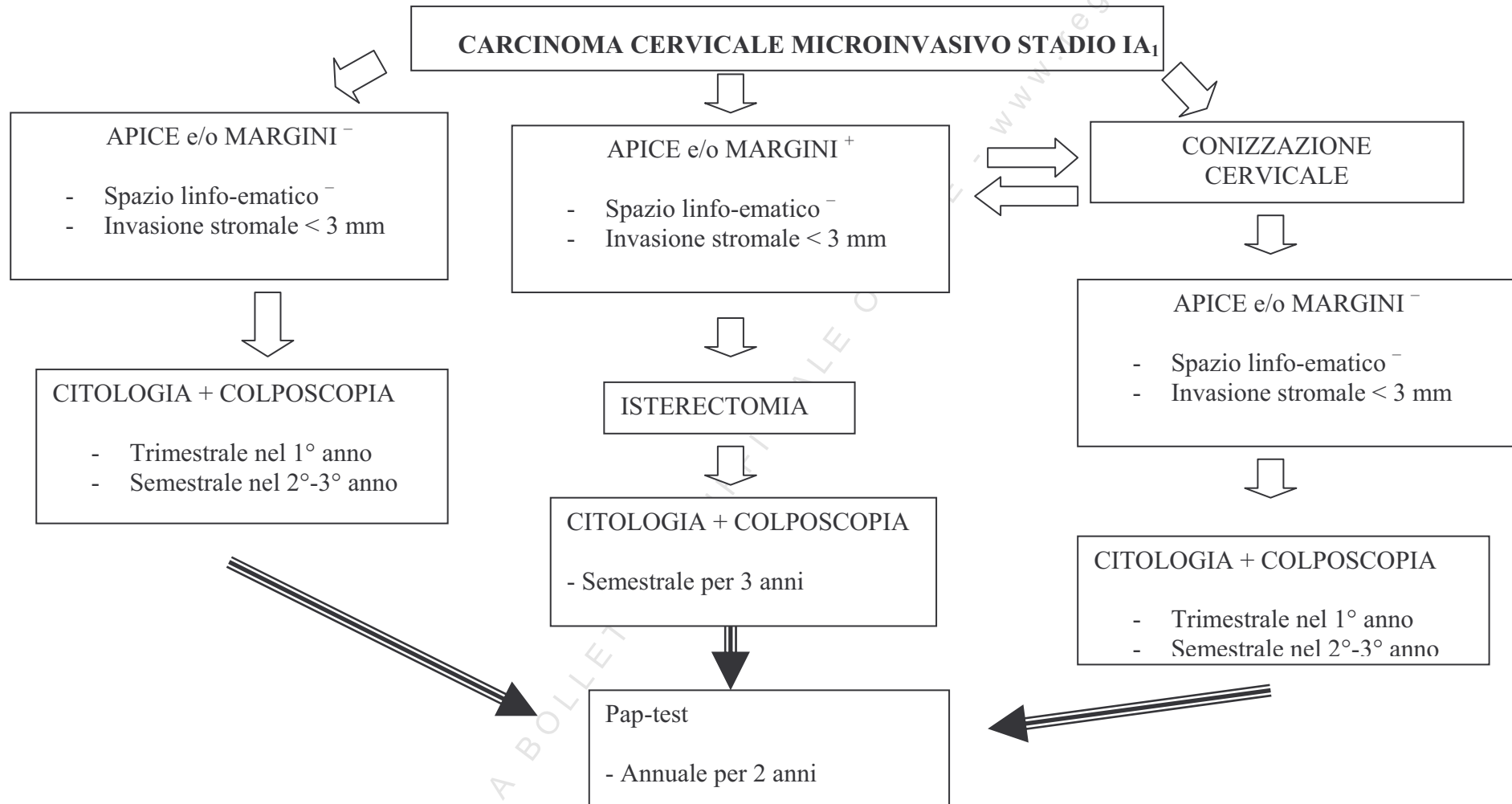


Tabella 1 - CLASSIFICAZIONE COLPOSCOPICA INTERNAZIONALE IFCPC 1990**A) Reperti colposcopici normali**

Epitelio pavimentoso originario
 Epitelio cilindrico
 Zona di Trasformazione Normale

B) Reperti colposcopici anormali1. *Entro la Zona di Trasformazione*

Epitelio acetobianco*
 piatto
 micropapillare o microconvulto

Puntato*

Mosaico*

Leucoplachia*

Area iodonegativa

Vasi atipici

2. *Fuori della Zona di Trasformazione*

Epitelio acetobianco*
 piatto
 micropapillare o microconvulto

Puntato*

Mosaico*

leucoplachia*

Area iodonegativa

Vasi atipici

C) Sospetto carcinoma invasivo**D) Colposcopia insoddisfacente**

Giunzione squamo-colonnare non visualizzata
 Infiammazione grave o atrofia grave
 Cervice non visibile

E) Miscellanea

Micropapille non acetoreattive
 Condiloma esofitico
 Atrofia
 Ulcerazione
 Altri

* Specificare il grado:

Grado 1 (*modificazioni minori*): Epitelio acetobianco sottile, mosaico regolare, puntato regolare, leucoplachia sottile.

Grado 2 (*modificazioni maggiori*): Epitelio acetobianco ispessito, mosaico irregolare, puntato irregolare, leucoplachia spessa, vasi atipici, erosione.

Tabella 2 - CLASSIFICAZIONE COLPOSCOPICA INTERNAZIONALE IFCPC 2002**I REPERTI COLPOSCOPICI**

- Epitelio pavimentoso originario
- Epitelio cilindrico
- Zona di Trasformazione Normale

II REPERTI COLPOSCOPICI ANORMALI

- Epitelio aceto – bianco piatto
- Epitelio aceto – bianco ispessito *
- Mosaico regolare
- Mosaico irregolare *
- Puntato regolare
- Puntato irregolare *
- Area parzialmente iodocaptante
- Area iodonegativa *
- Vasi atipici *

III QUADRO COLPOSCOPICO SUGGERITIVO PER CARCINOMA INVASIVO**IV COLPOSCOPIA INSODDISFACENTE**

- Giunzione Squamo – Colonnare non visualizzata
- Infiammazione grave, atrofia grave, trauma
- Cervice non visibile

V REPERTI MISCELLANEI

- Condiloma esofitico
- Cheratosi
- Erosione
- Infiammazione
- Atrofia
- Decidui
- Polipi

* **Modificazioni maggiori**

**Tabella 3 - PROTOCOLLO DIAGNOSTICO-TERAPEUTICO
CITOLOGIA: CELLULE SQUAMOSE ATIPICHE (ASC-US)**

COLPOSCOPIA	GIUNZIONE SQUAMO-COLONNARE	ACCERTAMENTO ISTOLOGICO	ESAME ISTOLOGICO	APPROCCIO TERAPEUTICO
Carcinoma	Indifferente	Biopsia mirata escocervicale	Carcinoma	Trattamento secondo il protocollo oncologico
TA-2. TA-1. Infezione da HPV	Visibile nella sua interezza	Biopsia mirata escocervicale	CIN 2-3	- Trattamento escissionale - Trattamento distruttivo (Lesioni piccole)
TA-1. Infezione da HPV	Visibile nella sua interezza	Biopsia mirata escocervicale	CIN 1 /HPV	- Controllo semestrale (Pap-test + Colposcopia) max. 2 anni
Non lesioni Escocervicali/vaginali	Non visibile	Valutazione del canale	CIN 2-3	Trattamento escissionale
Non lesioni Escocervicali/vaginali	Non visibile	Valutazione del canale	CIN 1 /HPV	- Trattamento escissionale - (F.U. semestrale - Pap-test + Colposcopia - max 6 mesi)
Non lesioni Escocervicali/vaginali	Non visibile	Valutazione del canale	Negativo	Pap-test ad 1 anno: • Positivo → Colposcopia • Negativo → Screening
Non lesioni Escocervicali/vaginali	Visibile nella sua interezza	--	--	Pap-test ad 1 anno: • Positivo → Colposcopia • Negativo → Screening

**Tabella 4 - PROTOCOLLO DIAGNOSTICO TERAPEUTICO
CITOLOGIA: CELLULE GHIANDOLARI ATIPICHE (AGC)**

(1)

AGC	COLPOSCOPIA	GIUNZIONE SQUAMO-COLONNARE	ACCERTAMENTO DIAGNOSTICO	ESAME ISTOLOGICO	APPROCCIO TERAPEUTICO
Endocervicali	Carcinoma	Indifferente	Biopsia	Adenocarcinoma Cervicale	Protocollo oncologico
Endocervicali	Non lesioni Esocervicali / vaginali	Indifferente	Valutazione del canale cervicale	Adenocarcinoma cervicale	Trattamento escissionale - Adenocarcinoma in situ: non ulteriore terapia/isterectomia - Adenocarcinoma invasivo: protocollo oncologico
Endocervicali	Non lesioni Esocervicali / vaginali	Indifferente	Valutazione del canale cervicale	Negativo	Controllo a tre mesi (Pap-test + Colposcopia) ● Citologia ⁺ Istologia ⁻ : trattamento escissionale cervicale + ECO TV (endometrio); ● Citologia ⁻ : controllo semestrale (Pap-test + Colposcopia) per 1 aa. ● Citologia ⁺ Istologia ⁺ : trattamento escissionale
Endocervicali	Lesione eso/eso- endocervicale	Indifferente	Biopsia eso-endocervicale	Adenocarcinoma invasivo	Protocollo oncologico
Endocervicali	Lesione esocervicale	Visibile	Biopsia eso-endocervicale	CIN I	Controllo trimestrale (Pap-test + Colposcopia) ● Positivo: terapia escissionale ● Negativo: controllo semestrale (Pap-test + Colposcopia)

**Tabella 5 - PROTOCOLLO DIAGNOSTICO TERAPEUTICO
CITOLOGIA: CELLULE GHIANDOLARI ATIPICHE (AGC)**

(2)

AGC	COLPOSCOPIA	GIUNZIONE SQUAMO-COLONNARE	ACCERTAMENTO DIAGNOSTICO	ESAME ISTOLOGICO	APPROCCIO TERAPEUTICO
Endocervicali	Lesione eso- endocervicale	Non visibile	Biopsia eso-endocervicale	CIN I	Terapia escissionale
Endocervicali	Lesione eso- endocervicale	Indifferente	Biopsia eso-endocervicale	AIS / CIN II-III	Terapia escissionale
Endocervicali	Lesione eso- endocervicale	Indifferente	Biopsia eso-endocervicale	NEG	Valutazione endometrio (ECO TV → Isteroscopia)
Endometriali	Non lesione esoervicale/ vaginale	Indifferente	ECO TV ⁺ Isteroscopia ⁺	Poliposi Adenocarcinoma endometriale	Protocollo oncologico
Endometriali	Non lesione esoervicale/ vaginale	Indifferente	ECO TV ⁻	-	Controllo trimestrale (Pap-test + Colposcopia) • Citologia neg.: controlli semestrali (Pap-test + Colposcopia) • Citologia positiva: valutazione canale cervicale ed endometrio

La valutazione dell'endometrio è prevista:

- in donne con AGC a predittività endometriale
- in donne di età > 35 anni
- in presenza di perdita ematiche atipiche

Tabella 6 - PROTOCOLLO DIAGNOSTICO TERAPEUTICO
CITOLOGIA : SIL DI BASSO GRADO (LSIL)

COLPOSCOPIA	GIUNZIONE SQUAMO-COLONNARE	ACCERTAMENTO ISTOLOGICO	ESAME ISTOLOGICO	APPROCCIO TERAPEUTICO
TA-2. Ta-1. Infezione da HPV	Visibile nella sua interezza	Biopsia mirata esocervicale	CIN 2-3	Trattamento escissionale Trattamento distruttivo (Lesioni piccole)
TA-1. Infezione da HPV	Visibile nella sua interezza	Biopsia mirata esocervicale	CIN 1 /HPV	Controllo semestrale (Pap-test + Colposcopia) max. 2 anni
Non lesioni Esocervicali/vaginali	Non visibile	Valutazione del canale	CIN 2-3	Trattamento escissionale
Non lesioni Esocervicali/vaginali	Non visibile	Valutazione del canale	CIN 1 /HPV	- Trattamento escissionale - (FU semestrale - Pap-test + Colposcopia – max 6 mesi)
Non lesioni Esocervicali/vaginali	Non visibile	Valutazione del canale	Negativo	Controllo semestrale (Pap-test + Colposcopia) per 1 anno
TA-1 Infezione da HPV	Visibile	Biopsia mirata esocervicale	Negativo	Controllo semestrale (Pap-test + Colposcopia) per 1 anno
Non lesioni Esocervicali/vaginali	Visibile	--	--	Controllo semestrale (Pap-test + Colposcopia) per 1 anno

**Tabella 7 - PROTOCOLLO DIAGNOSTICO-TERAPEUTICO
CITOLOGIA: SIL DI ALTO GRADO (HSIL)**

COLPOSCOPIA	GIUNZIONE SQUAMO-COLONNARE	ACCERTAMENTO ISTOLOGICO	ESAME ISTOLOGICO	APPROCCIO TERAPEUTICO
TA-2	Visibile nella sua interezza	Biopsia mirata esocervicale	CIN 2-3	Trattamento escissionale Trattamento distruttivo (lesioni piccole)
TA-2	Non visibile nella sua interezza	Biopsia mirata esocervicale	CIN 2-3	Trattamento escissionale
TA-2	Visibile nella sua interezza	Biopsia mirata esocervicale	CIN 1 /HPV	Controllo a 3 mesi (Pap-test + Colposcopia) - Citologia HSIL: trattamento escissionale - Citologia LSIL: controllo semestrale (Pap-test + Colposcopia) max. 2 aa. - Citologia negativa: controllo semestrale (Pap-test + colposcopia) per 1 aa.
Non lesioni esocervicali-vaginali	Indifferente	Valutazione del canale	CIN 2-3	Trattamento escissionale
Non lesioni esocervicali-vaginali	Indifferente	Valutazione del canale	CIN 1 /HPV	Trattamento escissionale
Non lesioni esocervicali-vaginali	Indifferente	Valutazione del canale	Negativo	Controllo a 3 mesi - Citologia SIL di alto grado: conizzazione - Citologia LSIL: trattamento escissionale - Citologia negativa: controllo semestrale (Pap-test + Colposcopia) per 1 aa.

**Tabella 8 - PROTOCOLLO TERAPEUTICO DEL “CARCINOMA CERVICALE SQUAMOSO MICROINVASIVO”
(STADIO 1a FIGO)**

STADIO	PARAMETRI ISTOLOGICI	TERAPIA
1a₁	<ul style="list-style-type: none"> - Invasione stromale < 3 mm - Nessun interessamento degli spazi linfoematici 	<ul style="list-style-type: none"> - Conizzazione cervicale <ul style="list-style-type: none"> . margini e/o apice neg. . desiderio di prole <li style="text-align: center;">o - Isterectomia semplice
1a₁	<ul style="list-style-type: none"> - Invasione stromale < 3 mm - Interessamento degli spazi linfoematici 	<ul style="list-style-type: none"> - Isterectomia extra fasciale sec. Piver I°
1a₂	<ul style="list-style-type: none"> - Invasione stromale 3-5 mm - Con o senza interessamento degli spazi linfoematici 	<ul style="list-style-type: none"> - Isterectomia sec. Piver II° con linfadenectomia pelvica

Tabella 9 - Follow up dopo intervento: margine e/o apice –

Follow up (FU)	DURATA	RIENTRI	HPV
A	2 ANNI	3	--
B	2,5 ANNI	4	-+
C	3 ANNI	5	++
D	2,5 ANNI	4	+–

Tabella 10 - Follow up dopo intervento: margine e/o apice +

Follow up (FU)	DURATA	RIENTRI	HPV
A1	2,5 ANNI	4	--
B1	3 ANNI	5	-+
C1	3 ANNI	6	++
D1	2,5 ANNI	5	+–

COPIA TRATTA DA BOLLETTINO UFFICIALE ONLINE

ALLEGATO 4

COPIA TRATTA DA BOLLETTINO UFFICIALE ONLINE - www.regione.umbria.it

SCHEDA DI CONSENSO INFORMATO PER L'ESAME COLPOSCOPICO

Paziente

Nata a il/...../.....

Dichiaro liberamente ed in piena consapevolezza di essere stata messa al corrente dal / dalla Dott. / Dott.ssa

- in merito al tipo e alle caratteristiche degli esami strumentali, a ben determinare l'eventuale stato di malattia
- in merito al referto citologico
- in merito alla natura e alle caratteristiche cliniche della malattia della quale potrei essere affetta
- in merito alla mancata adesione all'approfondimento diagnostico

CIO' PREMESSO

DICHIARÒ DI ACCETTARE:

- di essere sottoposta a colposcopia con eventuale biopsia/e della lesione per l'accertamento istologico, dando anche il mio consenso
- di essere sottoposta a colposcopia senza biopsia/e della lesione, dando anche il mio consenso
 - a documentazione fotografica della/e lesioni
 - alla esecuzione di accertamenti qui specificati

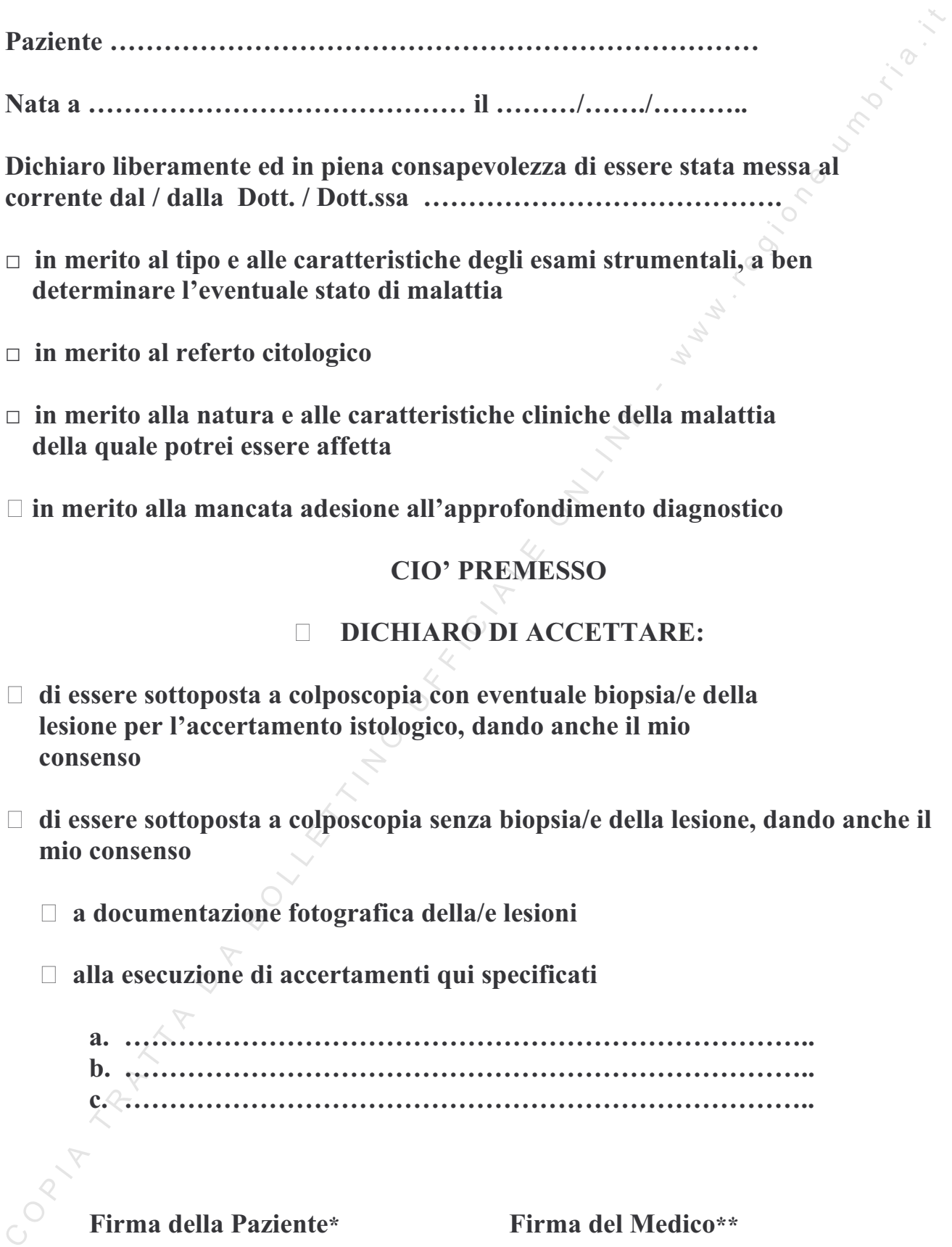
- a.
- b.
- c.

Firma della Paziente*

Firma del Medico**

.....

.....



Pur essendo stata informata esaurientemente del mio stato di salute e consapevole dei rischi connessi alla mancata esecuzione dell'indagine diagnostica

RIFIUTO IL MIO CONSENSO

all'esame colposcopico con biopsia

Firma della Paziente*

Firma del Medico**

.....

.....

*** Firma della paziente o della persona autorizzata ad acconsentire per la paziente se questa è minore o se portatrice di incapacità o limitazioni legalmente riconosciute**

**** Firma del medico che accoglie il consenso**

COPIA TRATTA DA BOLLETTINO UFFICIALE ONLINE - www.regione.umbria.it

ALLEGATO 5

COPIA TRATTA DA BOLLETTINO UFFICIALE ONLINE - www.regione.umbria.it

**CLASSIFICAZIONE ISTOLOGICA DELLE LESIONI NEOPLASTICHE E PRENEOPLASTICHE
DELLA CERVICE UTERINA (WHO Histologic Classification of Cervical Carcinoma and Precursor
Lesions)**

Tumori epiteliali e lesioni relazionate

Lesioni squamose

Lesioni squamose intraepiteliali (displasia-carcinoma in situ; neoplasia cervicale intraepiteliale [CIN])

(CIN 1) Displasia lieve

(CIN 2) Displasia moderata

(CIN 3) Displasia severa, Carcinoma in situ

Carcinoma epidermoidale

Cheratinizzante

Non cheratinizzante

Verrucoso

Condilomatoso

Papillare

Linfoepitelioma-like

Lesioni ghiandolari

Lesioni ghiandolari intraepiteliali

Displasia

Adenocarcinoma in situ

Adenocarcinoma

Mucinoso

Tipo endocervicale

Tipo intestinale

Endometrioide

A cellule chiare

Sieroso

Mesonefrico

Altri tumori epiteliali

Carcinoma adenosquamoso

Glassy cell carcinoma

Carcinoma adenoide-cistico

Carcinoma adenoide basale

Carcinoide

Carcinoma a piccole cellule

Carcinoma indifferenziato

COPIA TRATTA DA BOLLETTINO UFFICIALE ONLINE - www.regione.umbria.it

**PROTOCOLLO PER LA REFERTAZIONE ISTOLOGICA DELLE LESIONI PRECANCEROSE
DELLA CERVICIA UTERINA (basato su AJCC/UICC TNM 6th edition e FIGO 2001 Annual Report)**
Biopsia e conizzazione

Criteri minimi del referto diagnostico

Indicare la diagnosi (dell'istotipo) rispettante le classificazioni internazionali per le lesioni intraepiteliali: CIN I, CIN II, CIN III, displasia ghiandolare (grado), adenocarcinoma in situ.

Formulare subito la diagnosi peggiore, in modo chiaro e semplice, se è possibile in modo esaustivo, secondo le classificazioni adottate.

Indicare secondariamente i reperti associati, eventuali lesioni minori o fare diagnosi descrittive di specifica.

Indicare sempre l'estensione della lesione, lo stato dei margini (esocervicale e endocervicale) e l'eventuale estensione agli sfondati ghiandolari.

Il condiloma piano o piatto/flat condiloma rientra, per la storia naturale della malattia, nel CIN I/ displasia di grado lieve

La coilocitosi e l'atipia coilocitica sono semplici descrizioni e non termini diagnostici, che pur potendosi menzionare, devono essere accompagnati da una precisa diagnosi: CIN/ displasia o non CIN/ non displasia.

In caso di displasia ghiandolare associata a displasia squamosa è bene segnalare entrambe.

Non è possibile classificare con certezza un carcinoma come microinvasivo sulla base della sola biopsia.

PROTOCOLLO PER LA REFERTAZIONE ISTOLOGICA DEI CARCINOMI INVASIVI DELLA CERVICE UTERINA (basato su AJCC/UICC TNM 6th edition e FIGO 2001 Annual Report)

Grado istologico

Esiste un'ampia varietà di sistemi di grading, comunque dalla letteratura non emerge nessun consenso sulla riproducibilità e sulla utilità prognostica. Al tempo presente il grading deve essere considerato opzionale.

Per il carcinoma epidermoidale invasivo si suggerisce comunque di utilizzare 3 gradi:

- GX Non determinabile
- G1 Ben differenziato
- G2 Moderatamente differenziato
- G3 Poco differenziato

In contrasto con il carcinoma epidermoidale, molti autori gradano l'adenocarcinoma endocervicale sulla base della sua architettura (ghiandolare e papillare contro tumore solido) e delle sue caratteristiche nucleari e hanno dimostrato che il grading ha valore prognostico.

- G1 Minima componente solida e atipia lieve-moderata
- G2 Quadro intermedio fra G1 e G3
- G3 Neoplasia prevalentemente solida con atipie severe

Tumori senza alcuna differenziazione o con differenziazione minima e focale (carcinoma indifferenziati nella classificazione WHO) sono classificati come grado 4.

Stadiazione

Si raccomanda l'uso del TNM, approvato dalla American Joint Committee on Cancer (AJCC) e dalla International Union Against Cancer (UICC), e del sistema parallelo formulato dalla International Federation of Gynecology and Obstetrics (FIGO).

Per convenzione, nel sistema TNM (AJCC/UICC) il termine "T" si riferisce ad un tumore primitivo che non è stato precedentemente trattato. Lo stadio patologico (pTNM) viene usualmente eseguito dopo la

resezione chirurgica del tumore primitivo e dipende dalla documentazione patologica della estensione anatomica della malattia, dalla rimozione completa o incompleta del tumore primitivo; comunque se il tumore primitivo non può essere rimosso, ma la biopsia può confermare microscopicamente le categorie più alte di T, N e M, i criteri per la classificazione e la stadiazione patologica sono considerati soddisfatti anche senza la rimozione totale del tumore primitivo. Nei casi in cui lo stadio patologico non è eseguibile si valutano clinicamente gli stessi parametri (cTNM).

Classificazione TNM e FIGO Staging System for Cervical Carcinoma

Tumore primitivo (pT)

TNM	FIGO	
Categoria	Stadio	Definizione
TX	(--)	Tumore primitivo non valutabile
T0	(--)	Non evidenza di tumore primitivo
Tis	0	Carcinoma in situ
T1	I	Carcinoma cervicale confinato all'utero (l'estensione al corpo dovrebbe essere ignorata)
T1a	IA	Carcinoma invasivo diagnosticato solo microscopicamente (tutte le lesioni microscopicamente visibili, anche se a diffusione solo superficiale, sono nello stadio pT1b/Stadio IB)
T1a1	IA1	Invasione stromale di 3.0 mm o meno in profondità* e 7.0 mm o meno di diffusione orizzontale superficiale ("carcinoma microinvasivo")
T1a2	IA2	Invasione stromale compresa fra 3.0 e 5 mm in profondità* con diffusione orizzontale, superficiale di 7.0 mm o meno
T1b	IB	Lesione clinicamente visibile confinata alla cervice o lesione microscopica più grande di T1a2/IA2
T1b1	IB1	Lesioni clinicamente visibile fino a 4.0 cm di dimensione maggiore
T1b2	IB2	Lesioni clinicamente visibile più di 4.0 cm di dimensione maggiore
T2	II	Il tumore invade oltre l'utero ma non la parete pelvica o il terzo inferiore della vagina
T2a	IIA	Tumore senza infiltrazione dei parametri
T2b	IIB	Tumore con infiltrazione dei parametri
T3	III	Il tumore si estende alla parete pelvica e/o coinvolge il terzo inferiore

		della vagina, e/o causa idronefrosi o rene non funzionante
T3a	IIIA	Il tumore coinvolge il terzo inferiore della vagina, senza estensione alla parete pelvica
T3b	IIIB	Il tumore si estende alla parete pelvica e/o causa idronefrosi o rene non funzionante
T4**	IVA	Il tumore invade la mucosa della vescica o del retto e/o si estende oltre alla pelvi vera
M1	IVB	Metastasi a distanza

* La profondità della invasione è misurata dalla base dell'epitelio, sia superficiale che ghiandolare, da cui il tumore prende origine. La profondità dell'invasione è definita come la misura del tumore dalla giunzione epiteliale-stromale della adiacente papilla epiteliale più superficiale al punto più profondo dell'invasione. Il coinvolgimento degli spazi vascolari sia venosi che linfatici non altera la stadiazione.

** La presenza di edema bolloso non è sufficiente per classificare il tumore come T4; la lesione dovrebbe essere confermata istologicamente.

Linfonodi regionali (pN)* (TNM Staging System)

NX Linfonodi regionali non valutabili

N0 Nessuna metastasi ai linfonodi regionali

N1 Metastasi ai linfonodi regionali

* I linfonodi regionali includono i: paracervicali, parametriali, ipogastrici (otturatori), iliaci comuni, interni ed esterni, presacrali e sacrali. Metastasi a linfonodi al di fuori di questi gruppi devono essere considerate metastasi a distanza.

Metastasi a distanza (pM) (TNM Staging System)

MX Metastasi a distanza non valutabili

M0 Nessuna metastasi a distanza

M1 Presenza di metastasi a distanza

Raggruppamento in stadi (FIGO) del sistema TNM

Stage 0	Tis	N0	M0
Stage IA	T1a	N0	M0
Stage IA1	T1a1	N0	M0
Stage IA2	T1a2	N0	M0
Stage IB	T1b	N0	M0
Stage IB1	T1b1	N0	M0
Stage IB2	T1b2	N0	M0
Stage IIA	T2a	N0	M0
Stage IIB	T2b	N0	M0
Stage IIIA	T3a	N0	M0
Stage IIIB	T1	N1	M0
	T2	N1	M0
	T3a	N1	M0
	T3b	Any N	M0
Stage IVA	T4	Any N	M0
Stage IVB	Any T	Any N	M1

Descrittori TNM

Per l'identificazione di casi speciali nella classificazione TNM o pTNM si possono usare il suffisso "m" e i prefissi "y", "r", e "a"; sebbene essi non cambino il raggruppamento in stadi, essi indicano la necessità di analisi separate.

Il suffisso "m" indica la presenza di tumori primitivi multipli in un solo sito ed è riportato fra parentesi: pT(m)NM.

Il prefisso "y" indica quei casi in cui la classificazione è eseguita durante o dopo terapia (neoadiuvante, radio, chemio, ecc). Le categorie ycTNM o ypTNM definiscono l'estensione del tumore come si presenta al tempo della valutazione durante o dopo la terapia e possono differire dalla valutazione pTNM che si riferisce per convenzione ad un tumore che non è stato precedentemente trattato.

Il prefisso “r” indica un tumore recidivo che si presenta dopo un intervallo documentato libero da malattia (rpTNM).

Il prefisso “a” indica lo stadio determinato alla autopsia: apTNM.

Descrizioni aggiuntive

Tumore residuo (R)

Residuo tumorale dopo terapia eseguita con intenti curativi (es. resezione chirurgica).

RX Presenza di tumore residuo non valutabile

R0 Nessun tumore residuo

R1 Tumore residuo microscopico

R2 Tumore residuo macroscopico

Per il chirurgo la classificazione R può essere utile per indicare la completezza della resezione chirurgica.

Per il patologo la classificazione R è rilevante per lo stato dei margini del materiale resecato. Un tumore che coinvolge i margini all'esame patologico può essere considerato come tumore residuo per la paziente e classificato come microscopico o macroscopico in relazione ai reperti dei margini chirurgici.

Invasione vascolare

Per convenzione AJCC/UICC, l'invasione vascolare (linfatica o venosa) non modifica la categoria T.

Comunque l'invasione vascolare può essere codificata separatamente, come segue:

Invasione linfatica (L)

LX Invasione linfatica non valutabile

L0 Nessuna invasione linfatica

L1 Presenza di invasione linfatica

Invasione venosa (V)

VX Invasione venosa non valutabile

V0 Nessuna invasione venosa

V1 Invasione venosa microscopica

V2 Invasione venosa macroscopica

Cellule tumorali isolate (ITC)

Cellule tumorali isolate (ITC) sono singole cellule o piccoli clusters di cellule di diametro non superiore a 0.2 mm. Le ITC possono essere dimostrate sia con metodiche morfologiche, compresa l'immunoistochimica, sia con tecniche molecolari (citometria a flusso, PCR, analisi del DNA, ecc). Non c'è attualmente nessuna valutazione nella letteratura su come queste pazienti dovrebbero essere classificate (al contrario delle pazienti con carcinoma della mammella). Finché ulteriori studi non saranno disponibili si consiglia di classificare queste pazienti come N1, con un commento che indichi che si tratta di ITC e con quale metodica sono state identificate.

Invasione vascolare venosa/linfatica

Molti ginecologi ritengono che la presenza di invasione vascolare venosa/linfatica può essere importante perché può modificare l'estensione del trattamento chirurgico. A volte, può essere difficile determinare se l'invasione vascolare sia presente. Questi casi dovrebbero essere classificati come indeterminati.

Margini di resezione

I margini possono essere coinvolti, negativi o indeterminati. Se un margine è coinvolto (endocervicale, esoceviale o profondo), dovrebbe essere specificato. Se il margine è indeterminato dovrebbe essere specificata la ragione (artefatti da elettroresezione, ecc). Devono anche essere specificate le lesioni precancerose (e il loro grado di severità) che eventualmente coinvolgono i margini.

Se un tumore infiltrante è vicino ad un margine ma non lo coinvolge direttamente, la distanza fra il tumore e il margine dovrebbe essere misurata in mm.

Profondità dell'infiltrazione ed estensione della lesione

Nei casi di carcinoma cervicale microinvasivo va segnalata la profondità di invasione stromale e l'estensione della lesione al fine di modulare il trattamento chirurgico.

Assenza del tumore

Se nessun tumore o lesione precancerosa sono presenti nel materiale citologico o biptico è sempre necessaria la valutazione della adeguatezza del prelievo. La assenza del tumore nelle resezioni deve essere sempre adeguatamente documentata.

Esame dei parametri

I parametri possono essere misurati macroscopicamente anche se la loro ampiezza varia in relazione alla elasticità dei tessuti. Un attento esame microscopico dei parametri è importante per la valutazione del margine laterale e/o della estensione ai tessuti molli

Esame del retto e della vescica

L'estensione del coinvolgimento del retto e della vescica da parte del tumore dovrebbe essere accuratamente descritta. Per la valutazione di questi aspetti, il retto e la vescica dovrebbero essere aperti, il materiale fissato e le sezioni prese perpendicolarmente alla mucosa direttamente sul tumore sottostante. Un metodo che garantisce un eccellente orientamento del tumore consiste nel riempire la vescica e il retto di formalina e poi fissare per diverse ore; quindi l'intero materiale può essere emisezionato attraverso la neoplasia e quindi si possono ottenere sezioni adeguate.

**CHECK LIST PER LA REFERTAZIONE ISTOLOGICA DEI CARCINOMI INVASIVI DELLA
CERVICIA UTERINA (basato su AJCC/UICC TNM 6th edition e FIGO 2001 Annual Report)**

Conizzazione

Nota: barrare una sola risposta se non altrimenti indicato.

ESAME MACROSCOPICO

Sede del tumore

- quadrante superiore destro (ore 12 - 3)
- quadrante inferiore destro (ore 3 - 6)
- quadrante inferiore sinistro (ore 6 - 9)
- quadrante superiore sinistro (ore 9 - 12)
- non specificato

ESAME MICROSCOPICO

Grandezza del tumore

Dimensioni: ___ x ___ x ___ mm

- Non determinabile (vedi Commento)

Nota: tutte le dimensioni sono importanti, vedi definizione per "carcinoma microinvasivo" T1a1/IA1

Tipo istologico (barrare tutte le corrispondenze)

- Carcinoma epidermoidale
 - cheratinizzante
 - non cheratinizzante
 - altro (specificare): _____
- Adenocarcinoma
 - Mucinoso
 - tipo endocervicale

tipo intestinale

Endometrioide

Cellule chiare

altro (specificare) _____

Altro (specificare): _____

Carcinoma di tipo non determinato

Grado istologico

Non applicabile

GX: Non valutabile

G1: Ben differenziato

G2: Moderatamente differenziato

G3: Poco differenziato

G4: Indifferenziato

Invasione stromale

Profondità: ___ mm

Estensione orizzontale ___ mm

Non può essere valutata

Margini (barrare tutte le corrispondenze)

Margini non valutabili (vedi commento)

Margine endocervicale

Libero da carcinoma invasivo

Distanza del carcinoma invasivo dal margine: ___ mm

Coinvolto da carcinoma invasivo

Focale

Diffuso

- Libero da neoplasia intraepiteliale
- Coinvolto da neoplasia intraepiteliale

Specificare il grado: _____

Margine esocervicale

- Libero da carcinoma invasivo

Distanza del carcinoma invasivo dal margine: ____ mm

- Coinvolto da carcinoma invasivo

- Focale

- Diffuso

- Libero da neoplasia intraepiteliale

- Coinvolto da neoplasia intraepiteliale

Specificare il grado: _____

Margine profondo

- Libero da carcinoma invasivo

Distanza del carcinoma invasivo dal margine: ____ mm

- Coinvolto da carcinoma invasivo

- Focale

- Diffuso

- Libero da neoplasia intraepiteliale

- Coinvolto da neoplasia intraepiteliale

Specificare il grado: _____

Reperti patologici aggiuntivi (barrare tutte le corrispondenze)

- Nessuno identificato

- Koilocitosi

- Infiammazione

- Altro (specificare): _____

Commento:

COPIA TRATTA DA BOLLETTINO UFFICIALE ONLINE - www.regione.umbria.it

Colpectomia – Isterectomia – Exenteratio pelvica

Nota: barrare una sola risposta se non altrimenti indicato.

ESAME MACROSCOPICO**Materiale inviato**

- Colpectomia
- Isterectomia
- Isterectomia radicale
- Exenteratio pelvica
- Non specificato

Sede del tumore (barrare tutte le corrispondenze)

- quadrante superiore destro (ore 12 - 3)
- quadrante inferiore destro (ore 3 - 6)
- quadrante inferiore sinistro (ore 6 - 9)
- quadrante superiore sinistro (ore 9 - 12)
- non specificato

Grandezza del tumore

Dimensione maggiore : ____ cm

Dimensioni addizionali: ____ x ____ cm

- Non determinabile (vedi commento)

Altri organi presenti

- Nessuno
- Ovaio destro
- Ovaio sinistro
- Tuba destra

- Tuba sinistra
- Corpo uterino
- Vagina
- Vescica urinaria
- Retto
- Altro(i) (specificare): _____

ESAME MICROSCOPICO

Tipo istologico (barrare tutte le corrispondenze)

- Carcinoma epidermoidale
 - cheratinizzante
 - non cheratinizzante
 - altro (specificare): _____
- Adenocarcinoma
 - Mucinoso
 - tipo endocervicale
 - tipo intestinale
 - Endometrioido
 - Cellule chiare
 - altro (specificare) _____
- Altro (specificare): _____
- Carcinoma di tipo non determinato

Grado istologico

- Non applicabile
- GX: Non valutabile
- G1: Ben differenziato

- G2: Moderatamente differenziato
- G3: Poco differenziato
- G4: Indifferenziato

Stadio Patologico (pTNM [FIGO])

Tumore primitivo (pT)

<u>Categoria</u>	<u>Stadio</u>	<u>Definizione</u>
<input type="checkbox"/> TX	(--)	Tumore primitivo non valutabile
<input type="checkbox"/> T0	(--)	Non evidenza di tumore primitivo
<input type="checkbox"/> Tis	0	Carcinoma in situ
<input type="checkbox"/> T1	I	Carcinoma cervicale confinato all'utero (l'estensione al corpo dovrebbe essere ignorata)
<input type="checkbox"/> T1a	IA	Carcinoma invasivo diagnosticato solo microscopicamente (tutte le lesioni microscopicamente visibili, anche se a diffusione solo superficiale, sono nello stadio pT1b/Stadio IB)
<input type="checkbox"/> T1a1	IA1	Invasione stromale di 3.0 mm o meno in profondità e 7.0 mm o meno di diffusione orizzontale superficiale ("carcinoma microinvasivo")
<input type="checkbox"/> T1a2	IA2	Invasione stromale compresa fra 3.0 e 5 mm in profondità con diffusione orizzontale superficiale di 7.0 mm o meno
<input type="checkbox"/> T1b	IB	Lesione clinicamente visibile confinata alla cervice o lesione microscopica più grande di T1a2/IA2
<input type="checkbox"/> T1b1	IB1	Lesioni clinicamente visibile fino a 4.0 cm di dimensione maggiore
<input type="checkbox"/> T1b2	IB2	Lesioni clinicamente visibile più di 4.0 cm di dimensione maggiore
<input type="checkbox"/> T2	II	Il tumore invade oltre l'utero ma non la parete pelvica o il terzo inferiore della vagina
<input type="checkbox"/> T2a	IIA	Tumore senza infiltrazione dei parametri
<input type="checkbox"/> T2b	IIB	Tumore con infiltrazione dei parametri

- | | | | |
|--------------------------|-----|------|--|
| <input type="checkbox"/> | T3 | III | Il tumore si estende alla parete pelvica e/o coinvolge il terzo inferiore della vagina, e/o causa idronefrosi o rene non funzionante |
| <input type="checkbox"/> | T3a | IIIA | Il tumore coinvolge il terzo inferiore della vagina, senza estensione alla parete pelvica |
| <input type="checkbox"/> | T3b | IIIB | Il tumore si estende alla parete pelvica e/o causa idronefrosi o rene non funzionante |
| <input type="checkbox"/> | T4 | IVA | Il tumore invade la mucosa della vescica o del retto e/o si estende oltre alla pelvi vera |
| <input type="checkbox"/> | M1 | IVB | Metastasi a distanza |

Linfonodi regionali (pN)

- pNX: Non determinabile
- pN0: Nessuna metastasi ai linfonodi regionali
- pN1: Metastasi ai linfonodi regionali

Specificare: Numero linfonodi esaminati: ____

Numero linfonodi coinvolti : ____

Metastasi a distanza (pM)

- pMX: non determinabile
- pM1 [IVB]: Metastasi a distanza

Specificare sede(i): _____

Margini (barrare tutte le corrispondenze)

- Margini non valutabili (vedi commento)
- Liberi da carcinoma invasivo

Distanza del carcinoma invasivo dal margine più vicino: ____ mm

Specificare il margine (se possibile):

- Coinvolti da carcinoma invasivo

Specificare il (i) margine(i) (se possibile):

- Carcinoma in situ assente al margine distale
- Carcinoma in situ presente al margine distale

Invasione vascolare venoso/linfatica (V/L)

- Assente
- Presente
- Indeterminata

Reperti patologici addizionali (barrare tutte le corrispondenze)

- Nessuno identificato
- Neoplasia intraepiteliale (specificare tipo e grado): _____
- Altro (specificare): _____

Commento:

COPIA TRATTA DA BOLLETTINO UFFICIALE ONLINE - www.regione.umbria.it